

# TORNILLO DE ESPONJOSA vs. SUTURAS NO ABSORBIBLES EN LA FIJACIÓN DE LUXACIÓN ACROMIO-CLAVICULAR

## Comparación de resistencia mecánica en cadáveres

**Dr. Miguel Daccarett Jasbon;** Residente IV, Ortopedia y Traumatología, Universidad del Bosque.

**Dr. Luis Carlos Díaz Battle;** Ortopedista, Universidad del Bosque. *Fellow* Hombro y Codo, Fundación Santa Fe, Bogotá.

**Dr. Juan Carlos González Gómez;** Miembro Institucional, Departamento de Ortopedia, Sección de Hombro y Codo. Investigador clínico, Centro de Estudios e Información en Salud (CEIS).Fundación Santa Fe, Bogotá.

## Resumen

*Con el fin de disminuir el porcentaje de falla del tratamiento quirúrgico de la luxación acromio-clavicular utilizando la técnica de doble lazada con poliéster (Cervix Set®) se realiza un trabajo experimental en 12 cadáveres (24 hombros) evaluando la técnica de doble lazada reforzada con dos suturas N° 5 tipo polifilamento trenzado no absorbible (Surgidac®) comparándola con la técnica tradicional de doble lazada (sin Surgidac®) y con un tornillo de esponjosa de 4.5 mm., colocado de la clavícula a la coracoides.*

*La mayor resistencia a la tracción la tuvo el tornillo de esponjosa, seguido de la combinación Cervix Set®-Surgidac.*

*La diferencia entre esta combinación y el Cervix Set® sólo en doble lazada, fue estadísticamente significativa a favor del primero. Adicionar dos suturas de polifilamento no absorbible aumenta en más del 15% la resistencia del poliéster doble (Cervix Set®).*

*La resistencia reportada en la literatura de ligamentos coracoclaviculares de cadáveres frescos con diferentes materiales no absorbibles (independientes, sin combinaciones) muestran que son similares entre ellos.*

*Dada la relativa facilidad técnica de adicionar Surgidac® al tratamiento convencional además de la ventaja de este procedimiento sobre el tornillo al no retirar el material y mejorar la reducción en el sentido horizontal, recomendamos esta combinación como una alternativa útil que debe disminuir las recidivas en los pacientes con luxación acromioclavicular inestable.*

## Introducción

Las lesiones de la articulación acromioclavicular son una de las patologías más frecuentes en los traumatismos del hombro. Se ha encontrado una incidencia de 12 por 1000 en la población general, siendo más frecuente en hombres que en mujeres en una relación de 5 a 1. Aproximadamente el 43% se presenta en la tercera década de la vida<sup>40</sup>.

La clasificación de la luxación acromioclavicular en tres grados propuesta por Tossy en 1963<sup>43</sup> y por Allman<sup>1</sup> en 1967, se utilizó por varios años. En esta clasificación el grado I equivale a esguince, el grado II a subluxación y el grado III a luxación. Rockwood en 1984 modificó esta clasificación introduciendo los grados IV, V y VI, los cuales representan un mayor daño de tejidos blandos, incluyendo una disrupción de la fascia deltotrapezoidea<sup>20</sup>.

El tratamiento aceptado para las lesiones GI y GII es conservador mientras que en las lesiones IV, V y VI el tratamiento es quirúrgico<sup>20</sup>. En las lesiones GIII siempre ha existido controversia. Múltiples autores recomiendan el tratamiento quirúrgico<sup>5, 8, 9, 11, 33, 27, 28</sup>. Otros autores prefieren el manejo conservador<sup>3, 4, 7, 16</sup>. Creemos que en parte esta disparidad de criterios ha sido debida a los diferentes criterios de clasificación de las luxaciones acromio claviculares grado III.

Las complicaciones del tratamiento quirúrgico varían dependiendo del método de fijación. Se han descrito múltiples técnicas de fijación de la luxación acromioclavicular. Las más comunes podrían agruparse en 5 grupos: clavos de Kirschner o Steinman a través de la articulación acromioclavicular, tornillos entre la clavícula y la coracoides, transferencias del ligamento coraco-acromial, transferencias tendinosas y suturas no absorbibles.

El uso de clavos de Kirschner a través de la articulación acromioclavicular<sup>5</sup> presenta múltiples complicaciones que incluyen ruptura y/o migración de los clavos, artrosis de la articulación acromioclavicular, aumento del riesgo de infección y limitación para la rehabilitación por su situación percutánea en la región lateral del hombro<sup>31, 42</sup>.

Una de las técnicas más utilizadas para esta patología es la descrita por Bosworth en 1941<sup>8</sup>. La descripción original recomendaba anestesia local y colocación de un tornillo desde la clavícula hasta la coracoides bajo visión fluoroscópica. Posteriormente Kennedy y Cameron en 1954<sup>26</sup> y Kennedy<sup>25</sup> en 1968 publicaron una modificación de la técnica de Bosworth en la cual se realizaba el procedimiento bajo anestesia general, recomendaban sobrecorregir la deformidad, comprimiendo la clavícula a la coracoides y reparar el deltoides y el trapecio sobre la clavícula. El porcentaje de falla de la fijación con este método varía entre el 3 y el 19% y está dado por la pérdida de anclaje del tornillo (osteolisis y aflojamiento) o por fractura del tornillo<sup>9, 25, 46</sup>. La resistencia del tornillo es mayor que la de los ligamentos coracoclaviculares intactos, siempre y cuando el tornillo atraviese las dos corticales de la coracoides<sup>35</sup>.

Cuando el tornillo es anclado solamente a una cortical, su resistencia a la avulsión es significativamente menor que algunas suturas no absorbibles (polydioxanone-PDS o la sutura de polietileno)<sup>35</sup>. En más del 50% de los pacientes operados con esta técnica se presenta una osificación coracoclavicular que no parece relacionarse con el resultado funcional<sup>2</sup>. El tornillo coracoclavicular tiene el inconveniente de necesitar un nuevo procedimiento quirúrgico para retirarlo. En luxaciones acromioclaviculares agudas se recomienda retirar de 6 a 8 semanas de postoperatorio mientras que en luxaciones crónicas no se debe retirar antes de la semana 12<sup>40</sup>.

La reconstrucción de los ligamentos coracoclaviculares con el ligamento acro-miocoracoideo fue propuesta la primera vez por Cadenat en 1917<sup>12</sup>. Weaver y Dunn<sup>44</sup> publicaron en 1972 una técnica similar que consiste en la inserción del extremo acromial del ligamento acromioporacoideo a la clavícula previa resección de su extremo distal.

Esta técnica utilizada por sí sola presenta una recidiva mayor al 30% de falla de la reducción por lo cual se recomienda complementar con otro sistema de fijación<sup>34, 37, 40</sup>.

Las transferencias tendinosas para sustituir o reparar los ligamentos coracoclaviculares nunca fueron muy populares. En 1965 Dewar y Barrington<sup>15</sup> propusieron transferir la porción corta del bíceps, una porción del coracobraquial y del pectoral menor intentando una reducción dinámica de la acromioclavicular. El desplazamiento exagerado hacia anterior de la clavícula como consecuencia de este procedimiento desestimuló su uso.

En los últimos años el uso de suturas no absorbibles que mantienen la reducción de la luxación acromioclavicular sin necesidad de una nueva intervención quirúrgica se ha multiplicado. En 1987 se publicó un trabajo realizado en el Hospital Clínica San Rafael, tratando la luxación acromioclavicular mediante una reducción abierta y cerclaje con cinta de Dacrón (Cervix Set) con un índice de recidiva menor a 5%<sup>32</sup>.

En agosto de 1988 se publicó en Medellín un estudio realizado durante 8 años de seguimiento en el cual se realizaba un cerclaje percutáneo con sutura no absorbible (fibra de Nylon-Terlenka y Cervix Set) con buenos resultados en el 86%, con un porcentaje de infección del 4%<sup>18</sup>.

En 1989 Botero publicó un trabajo en el cual se utilizaban suturas no absorbibles para mantener la reducción de la luxación acromio-clavicular<sup>10</sup>. En 1994 Camacho publica un estudio en el cual se realiza un cerclaje con cintilla de Dacrón a través de túneles en la clavícula con buenos resultados<sup>13</sup>.

En otro estudio con 7,5 años de seguimiento tratados con PDS (Polidioxanonsulfato), muestra en 64 pacientes unos resultados excelentes en 89% de los casos y el 92% de ellos presentaron un arco de movimiento con un déficit de abducción menor a 20 grados<sup>22</sup>. Weinstein y colaboradores realizan una transferencia del ligamento coracoclavicular y una fijación con dos suturas no absorbibles No. 5 en 44 pacientes, con un 89% de resultados satisfactorios<sup>45</sup>. Otro tipo de suturas no absorbibles como el injerto arterial de Dacrón también ha dado buenos resultados con un seguimiento de 2,7 años sin recidivas<sup>19</sup>.

En la Fundación Santa Fe de Bogotá hemos utilizado el Cervix Set® realizando un cerclaje doble de esta sutura desde la clavícula a la coracoides con excelentes resultados funcionales, pero con una recidiva cercana al 10%.

Teniendo en cuenta que esta técnica quirúrgica ofrece muy buenos resultados funcionales, no hay necesidad de retirar el material y, además, es económica, nos planteamos la hipótesis de si aumentar la fijación con Surgidac® representa una ganancia importante en la resistencia de la fijación con el fin de disminuir el porcentaje de recidiva.

El objetivo del presente estudio es determinar la resistencia mecánica a la tracción del método tradicional en nuestra institución (Cervix Set®) comparándolo con una aumentación con Surgidac®, teniendo como referencia la fijación con tornillo esponjoso de 6.5 mm coracoclavicular.

## Materiales y métodos

Se trata de un estudio experimental comparativo en el cual utilizamos 12 cadáveres (24 hombros) 6 hombres y 6 mujeres, preparados (formo-lizados) del anfiteatro de la Universidad El Bosque entre enero y mayo de 2000.

Las edades oscilaron entre 20 y 40 años y los pesos entre 45 y 70 kg.

Como criterios de exclusión se tomaron en cuenta cadáveres con signos de trauma en la cintura escapulohumeral, dados por deformidades, cicatrices o hallazgos intraoperatorios de trauma previo.

Estos 24 hombros se dividieron aleatoriamente en cuatro grupos:

- I. Hombros sanos: 3 hombros (2 derechos y 1 izquierdo).
- II. Fijación con tornillo: 7 hombros (3 derechos y 4 izquierdos).
- III. Fijación con Cervix Set® doble: 7 hombros (4 derechos y 3 izquierdos).
- IV. Fijación con Cervix Set® doble y Surgidac®: 7 hombros (3 derechos y 4 izquierdos).

Como instrumento de medición se utilizó una pesa de precisión con una capacidad de 140 kilos, con una capacidad de discriminación de dos kilogramos, adaptada para medir una fuerza unidireccional en sentido supero-inferior.

La disección quirúrgica se realizó mediante una incisión longitudinal transversa desde el tercio medio de la clavícula hasta exponer el acromion. Luego de la disección del tejido celular subcutáneo, se incide la fascia deltotrapezoidea, rechazando hacia anterior y posterior estos músculos con un elevador de periostio. Se expone la articulación acromioclavicular; en los tres hombros que se utilizaron de referencia, se resecaron los ligamentos acromioclaviculares, la cápsula articular y el menisco. Se identificaron los ligamentos coracoclaviculares (conoide y trapezoide) y se determinó la distancia entre la base de la coracoides y la porción inferior de la clavícula (promedio 12 mm).

Para poder hacer tracción de la clavícula sin fracturarla se utilizó un clamp de Lowmann colocado por debajo de ésta y respetando los ligamentos coracoclaviculares.

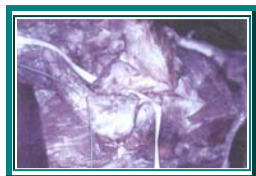
Este se articuló a la pesa mencionada y se aplicó tracción progresiva hasta llegar al punto de falla, definido como ruptura de los ligamentos. Para evitar traslación del cadáver, se sujetaron las muñecas de éste a la mesa de trabajo con correas de cuero. Al utilizar el tornillo de esponja de 6.5 mm, se repitieron los pasos iniciales para luego seccionar completamente los ligamentos coracoclaviculares hasta observar movimiento en sentido supero-inferior de la clavícula.

Posteriormente se realiza una perforación sobre el tercio anterior de la cara superior de la clavícula distal a nivel de la coracoides utilizando una broca de 4.0 mm, a través de ésta, se realiza una perforación en la base de la coracoides con una broca de 3.2 mm. Se toma la medida del tornillo a utilizarse y se coloca tornillo de esponjosa de 6,5 mm con rosca 16 con longitudes variables entre 3,0 mm y 4,5 mm. Se verifica la reducción de la luxación acromioclavicular en sentido vertical y se sujeta el miembro superior a nivel de la muñeca como se mencionó para luego proceder de igual forma con el Lowman.

Después de realizar una disección similar a la descrita anteriormente y de resecar los ligamentos coracoclaviculares se disecciona la coracoides y se pasa una pinza Cística por debajo de ésta de lateral a medial. En el extremo de la pinza se coloca el Cervix Set® sin aguja y se desliza hasta igualar los cabos.

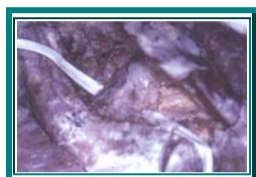Inmediatamente se coloca esta sutura por detrás de la clavícula aprovechando la disección previa de las fibras del trapecio, este procedimiento se repite de tal forma que queda una configuración doble de Cervix Set® con los cabos sobre la clavícula donde se anudan.

Es importante realizar presión sobre el tercio medio de la clavícula hacia inferior y sobre la región posterior del codo hacia proximal para reducir la luxación acromioclavicular. Al anudar el Cervix Set® se produjo siempre un desplazamiento anterior de la clavícula que nunca fue mayor a un centímetro. Se repite la medición en la forma descrita previamente. La técnica de aumentación con el Sugidac implica algunas modificaciones. La más importante es la de dejar el Cervix Set® doble por debajo de la coracoides y por encima de la clavícula suelto hasta no anudar primero el Sugidac. Se pasan 2 suturas de Sugidac número 5 por debajo de la coracoides y luego a través de 2 orificios separados 5 mm uno del otro y realizados con una broca de 2.0 mm en el tercio anterior del extremo distal de la clavícula (figura 1).



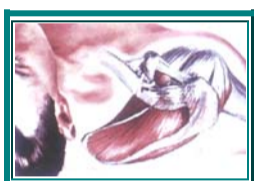**Fig. 1.** En esta disección de cadáver se aprecia los orificios en el tercio anterior de la clavícula, a través de los cuales se pasan la sutura de Surgidac doble.

Al anudar estas suturas primero se logra una reducción casi anatómica de la clavícula en el sentido anteroposterior (figura 2). Inmediatamente se anuda el Cervix Set® (figura 3) y se repiten las mediciones de igual forma que en los casos anteriores.



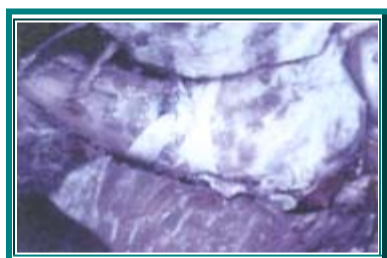
**Fig. 2.** En la disección se observa cómo al anudar primero el Surgidac, se logra una reducción anatómica en el sentido horizontal en la articulación acromioclavicular.

El punto de falla con todos los sistemas fue considerado como el peso en el cual se producía la ruptura del material.



**Fig. 3A.** En el esquema se aprecia la reducción anatómica de la articulación acromioclavicular y la fijación definitiva con el Surgidac además de la doble lazada con el Cervix Set®.

Por tratarse de un estudio con una muestra relativamente pequeña en la que la variable de desenlace es una variable cuantitativa (kg de peso hasta la ruptura), consideramos conveniente utilizar la prueba no paramétrica de comparación de dos grupos (Mann Whitney). Para esto se utilizó como medida de tendencia central la mediana y no el promedio.



**Fig. 3B.** Obsérvese la buena reducción en el sentido horizontal de la articulación acromioclavicular con las suturas anudadas. Se aprecia igualmente los colgajos musculares del deltoides adelante y el trapecio atrás, antes de reconstruir las fibras deltotrapezoideas.

## Resultados

Luego de tomar las mediciones en cada uno de los grupos obtuvimos los siguientes datos: en el primer grupo (ligamentos normales) luego de aplicar una carga unidireccional el punto de falla se encontró entre 22 y 26 kg. La falla de estos ligamentos no ocurrió en la sustancia de los mismos sino que éstos se desincertaron de la clavícula en forma homogénea.

En el segundo grupo (fijación con tornillo de esponjosa de 6.5 mm) se aplicó una carga unidireccional hasta llegar al límite del instrumento de medición (140 kg) sin que se obtuviera una falla del material o una pérdida de la fijación.

En el tercer grupo (fijación con Cervix Set®) luego de aplicar la carga unidireccional se obtuvo una falla de los 7 hombros entre 80 y 90 kg. Los datos obtenidos en este grupo se encuentran en la tabla 1.

**Tabla 1:** Cervix Set®

Número de hombros	Localización	Punto de falla kg
1.	Izquierdo	90
2.	Derecho	82
3.	Izquierdo	80
4.	Derecho	82
5.	Izquierdo	80
6.	Derecho	78
7.	Izquierdo	86

Promedio 82,5 kg      Mediana 82 kg

En el cuarto grupo (fijación con Cervix Set® y Surgidac): luego de aplicar el mismo método la falla del material en este caso se obtuvo entre 88 y 102 kg de peso (tabla 2).

**Tabla 2:** Cervix Set® y Surgidac

Número de hombros	Localización	Punto de falla kg
1.	Izquierdo	88
2.	Derecho	98
3.	Izquierdo	100
4.	Derecho	100
5.	Izquierdo	98
6.	Derecho	100
7.	Izquierdo	102

Promedio 98 kg      Mediana 100 kg

La diferencia entre la mediana del tercer grupo (82 kg) y la mediana del cuarto grupo (100 kg) fue estadísticamente significativa ( $p < 0.0062$ ), (Mann-Whitney).

## Discusión

La articulación acromioclavicular se encuentra estabilizada por los ligamentos acromioclaviculares y coracoclavicular. Esta varía dependiendo de la longitud del desplazamiento. En desplazamientos pequeños los ligamentos acromioclaviculares son los restrictores primarios para tanto los desplazamientos horizontales como para los verticales (superior 68% y posterior 89%).

Cuando ocurre un desplazamiento mayor, los ligamentos acromioclaviculares son los principales restrictores del desplazamiento posterior de la clavícula (90%). Además, el ligamento conoide es el principal restrictor del desplazamiento superior (62%) y el trapecoide es el principal restrictor de las fuerzas compresivas de la articulación acromioclavicular en grandes y pequeños desplazamientos<sup>17</sup>.

Esto recalca la importancia de la utilización de un método de fijación lo suficientemente rígido como para permitir la reparación quirúrgica de estas estructuras que tienen que soportar la suspensión de todo el miembro superior en las luxaciones Grados IV, V y VI.

A pesar de encontrar numerosos estudios en la literatura a favor de la utilización del tornillo de esponjosa y recomendaciones para una técnica adecuada, no ha sido posible disminuir el índice de recidiva de estos pacientes (sobre todo en luxaciones acromioclaviculares crónicas). Por otro lado, la necesidad de retirar el material de osteosíntesis hace que se incrementen los costos y los riesgos propios de un procedimiento quirúrgico.

Los estudios que están en contra de la utilización de las suturas no absorbibles hacen referencia a una excelente reducción de la luxación acromioclavicular en el plano vertical pero por la posición anterior de la coracoides causan un desplazamiento anterior de la misma (subluxación anterior) el cual se produce con el cerclaje alrededor de la clavícula<sup>24</sup>.

En nuestra técnica se evita este efecto secundario de la fijación (subluxación anterior) colocando la primera sutura utilizada (Surgidac) anterior a la línea media de la clavícula y en posición casi vertical sobre la coracoides. Esto hace que la reducción en el plano vertical y horizontal sea mucho más anatómica<sup>33</sup>.

La segunda sutura se realiza pasando alrededor de la clavícula en un cerclaje en forma de ocho (Cervix Set®), lo cual hace que las cargas de suspensión del miembro superior sean repartidas entre las dos suturas.

El modelo “de normalidad” utilizado en nuestro trabajo fue el de un grupo de tres hombros de cadáveres no frescos, del anfiteatro de la Universidad del Bosque. La muy baja pero similar resistencia a la tracción de los ligamentos acromioclaviculares nos indica claramente que las características biomecánicas de los ligamentos desecados no guardan relación con los ligamentos de cadáveres frescos o con los ligamentos *in vivo*. Es evidente que estos resultados no deben tomarse como patrón de comparación para las pruebas de los materiales.

Por otro lado, el método de medición que utilizamos aunque es práctico y sencillo, no es el método que se utiliza tradicionalmente para determinar resistencias. Las máquinas Instron que son capaces de medir en Newtons (N) en las fuerzas aplicadas sobre un material son el método ideal. A favor de nuestro sistema (y de su capacidad de reproducibilidad y discriminación) está el hecho de haber obtenido mediciones similares en cada uno de los grupos analizados.

Es claro que el tornillo de esponjosa de 6,5 mm fue el método que proporcionó la fijación más resistente, al punto de no lograr con el máximo de la capacidad del peso de nuestro sistema la falla de este material. En contraste con la experiencia clínica que muestra aflojamiento y osteolisis en la presa distal del tornillo, producido seguramente por las cargas cíclicas fisiológicas de la articulación acromioclavicular, en nuestro modelo experimental en cadáveres, estamos midiendo la resistencia del tornillo en condiciones ideales, no sólo de técnica quirúrgica (incluyendo el paso de las dos corticales de la coracoides) sino que además estamos realizando una sola medición inmediatamente después de la fijación.

Al hacer el análisis estadístico de la diferencia de resistencias entre el Cervix Set® doble y de Cervix Set® más el Surgidac encontramos una significativa estadística contundente a favor del segundo. Como no podemos utilizar nuestros modelos "normales" para comparación, se hace necesario recurrir a la literatura para determinar la significancia clínica de esta diferencia.

Estudios en cadáveres frescos muestran una diferencia no significativa entre los ligamentos intactos (724,9+/-230n) y sutura no absorbible de tipo PDS (676,7+/-115n). Comparados con suturas de polietileno tampoco se encuentra una diferencia significativa aunque el paso de la sutura a través de túneles en la clavícula aumenta la resistencia (986.1+/-391N) cuando se realiza cerclaje alrededor de la clavícula<sup>35</sup>.

En cuanto a la comparación de estas suturas con el tornillo de esponjosa con anclaje unicortical se encontró que éste fue inferior a la resistencia de los ligamentos normales (390N+/-256N). En cuanto a la rigidez de los ligamentos intactos comparados con las suturas de polietileno o de PDS tampoco fueron significativas (115+/-36N vs. 99+/-32N)<sup>33</sup>.

Una de las ventajas más importante de las suturas sobre el tornillo publicadas recientemente es que aunque las resistencias (500N) y la rigidez (103+/-30N) sean muy similares, las suturas tienen una elasticidad mayor lo cual disminuye el riesgo de falla del material<sup>21</sup>.

La adición de otra sutura de poliéster (Cervix Set® y Surgidac) además del uso no sólo del cerclaje alrededor de la clavícula sino la tunelización de la misma hizo que la resistencia de este sistema estuviera en segundo lugar (98 kg).

El tercer lugar en orden de resistencias de nuestro estudio se obtuvo con el Cervix Set® doble con el cual se obtuvo una resistencia de 82,5 kg. La adición de la segunda sutura mejoró la resistencia del sistema de fijación en un 15,81%.

De lo anterior concluimos que la utilización de un método que nos proporcione mayor resistencia gracias a la adición de suturas no absorbibles y que además evite el desplazamiento o subluxación anterior de la clavícula al realizar los orificios en el tercio anterior de ésta, debe tenerse en cuenta como una muy buena alternativa en esta patología.

Queremos recalcar de nuevo las limitaciones de este estudio, la utilización de cadáveres de anfiteatro y no frescos y el método de medición en kilogramos, hace que nuestros resultados no sean fácilmente comparables con la literatura. Sin embargo, esta dificultad de comparación no invalida lo encontrado. Creemos que la falta de recursos apropiados para investigación en nuestro medio no debe ser razón para no hacerla, más bien nos plantea el reto de responder nuestras preguntas clínicas con métodos diferentes, así no sean ideales.

## Agradecimientos

*Queremos en este trabajo reconocer la invaluable ayuda del Dr. Miguel Ruiz Rubiano, Secretario Académico de la Facultad de Medicina de la Universidad del Bosque y Director del Departamento de Morfología y el Dr. Klaus Mieth epidemiólogo del Centro de Estudios e Información en Salud (CEIS) de la Fundación Santa Fe, quienes sin su ayuda no hubiera sido posible realizar este trabajo.*

## Bibliografía

1. **Allman FL:** *Fractures and ligamentous injuries of the clavicle and its articulation.* J Bone Joint Surg 49: 774 - 784, 1967.
2. **Arner O, Sandahl U, Ohorling H:** *Dislocation of the acromioclavicular joint review of the literature and report of 56 cases.* Acta Chir Scand 113: 140-142, 1957.
3. **Bannister GC, Wallas WA, Hutson MA:** *A classification of acute acromioclavicular dislocation. A clinical radiological and anatomical study.* Injury, 23: 194-196, 1992.
4. **Bannister GC, Wallas WA, Stableforth PG, Hutson MA:** *The management of the acromioclavicular dislocation.* J Bone Joint Surg Br 71B: 848-850, 1989.
5. **Bateman JE:** *Athletic injuries about the shoulder in throwing and body-contact sports.* Clin Orthop 23: 75-83, 1962.
6. **Bergfeld JA, Andrish JT, Clancy WG:** *Evaluation of the acromioclavicular joint following first and second degree sprains.* Am J Sports Med 6(4): 153-159, 1978).
7. **Bjerneld H, Hovelius L, Thorling J:** *Acromioclavicular separation treated conservatively: A 5 years follow-up study.* Acta Orthop Scand 54: 743-745, 1983.
8. **Bosworth BM:** *Acromioclavicular separation: New method of repair.* Surg Gynecol Obstet 73: 866-871, 1941.
9. **Bosworth BM:** *Complete acromioclavicular dislocation.* N England J Med 241: 221-225, 1949.
10. **Botero PM:** Tratamiento quirúrgico de la luxación acromioclavicular. Trabajo presentado en el XXXIV Congreso Nacional, *Sociedad Colombiana de Ortopedia y Traumatología*, Bogotá, 1989.
11. **Brosbol M:** Traumatic acromioclavicular sprains and subluxations. Clin Orthop 20: 98-107, 1961.
12. **Cadenat FM:** *The treatment of dislocation and fractures of the outer end of the clavicle.* In Clin 1: 145-169, 1917.
13. **Camacho FJ, Ruiz JA:** Luxación acromioclavicular tipo III. Diez años de experiencia de corrección quirúrgica mediante material sintético coraco-clavicular. Colegio Mayor de Nuestra Señora del Rosario. Hospital San José, 1994.
14. **Cox JS:** *The fate of the acromioclavicular joint in athletic injuries.* Am J Sports Med 9(1): 50-53, 1981.
15. **Dewar FP, Barrington TW:** *The treatment of chronic acromioclavicular dislocation.* J Bone Joint Surg 47B: 32-35, 1965.
16. **Días JJ, Steingold RA, Richardson RA:** *The conservative treatment of acromioclavicular dislocation: Review after five year.* J Bone Joint Surg 69B: 719-722, 1987.
17. **Fukuda K, Craig EV, Cofield RH:** *Biomechanical study of the ligamentous system of the acromioclavicular joint.* J Bone Joint Surg 68: (3): 434-439, 1986.
18. **Franco Cuartas Alberto:** Suspensión coracoclavicular percutánea para la luxación GIII. *Sociedad Colombiana de Ortopedia*, Medellín, agosto, 1988.
19. **Golberg JA, Viglione W, Cumming WJ, Waddell FS, Ruz PA:** *Review of coracoclavicular ligament reconstruction using Dacron graft material.* Aust N Z J Surg, Jul, 57(7): 441-445, 1987.
20. **González JC, Seltzer DG, Wirth MA, Rockwood CA:** Luxaciones acromioclaviculares Grados IV, V y VI. Clasificación, diagnóstico, tratamiento y resultados. *Acta Ortopédica Latinoamericana*, vol. 17, (1): 22-34, 1994.
21. **Harris RI, Wallace AL, Harper GD, Goldberg JA, Sonnabend DH, Walsh WR:** *Structural properties of the intact and the reconstructed coracoclavicular ligament complex.* Am J Sports Med, Jan-Feb, 28(1): 103 - 108, 2000.
22. **Hessman M, Gotzen L:** *Acromioclavicular reconstruction augmented with polydioxanone sulphate band.* Am J Sports Med, september-october, 23(5): 552-556, 1995.
23. **Inman VT, Saunders JB, Abbot LC:** *Observations on the function of the shoulder joint.* J Bone Joint Surg 26: 1-30, 1944.
24. **Jerosch J, Filler Y, Peuker E, Greig M, Siewering U:** *Which stabilization technique corrects anatomy best in patient with AC separation? An experimental study.* Knee Surg Traumatol Arthrosc, 7(6): 365-372, 1999.
25. **Kennedy JC:** *Complete dislocation of the acromioclavicular joint: 14 years later.* J Trauma 8(3): 311-318, 1968.
26. **Kennedy JC, Camerón H:** *Complete dislocation of acromioclavicular joint.* J Bone Joint Surg 36B: 202-208, 1954.
27. **Kumar A:** *Management of coracoid process fractures with acromioclavicular dislocations.* Orthopaedic, 13, 770 -772, 1990.
28. **Kumar S, Sethi A, Kain AK:** *Surgical treatment of complete acromioclavicular dislocation using the coracoacromial ligament and coracoclavicular fixation.* J Orthop Trauma 9(6), 507-510, 1995.
29. **Larsen E, Bjerg-Nielsen A, Christensen P:** *Conservative or surgical treatment of acromioclavicular dislocations. A prospective controlled randomized study.* J Bone Joint Surg 68A: 552-555, 1986.
30. **Lizaur A, Marco L:** *Acute dislocation of the acromioclavicular joint.* J Bone Joint Surg Br, Jul, 76(4): 602 - 606, 1994.
31. **Mazet RJ:** *Migration of a kirschner wire from the shoulder region into the lung: report two cases.* J Bone Joint Surg 25A(2): 477-483, 1943.
32. **Morales LC, Murcia MA, Bustillo E:** Luxación acromio clavicular. Tratamiento quirúrgico mediante cerclaje con cinta de dacrón (Cervix Set®). *Revista Científica Hospital Clínica San Rafael*, vol. 1, No. 1, 1987.
33. **Morrison DS, Lemos MJ:** *Acromioclavicular separation. Reconstruction using syntetic loop augmentation.* Am J Sports Med. Jan-Feb, 23(1): 105-110, 1995.
34. **Moshein J, Elconin KB:** *Repair of acromioclavicular dislocation, utilizing the coracoacromial ligament.* J Bone Joint Surg 51A: 812, 1969.
35. **Motamedi AR, Blevins FT, Willis MC, McNally TP, Shainpoor M:** *Biomechanics of the coracoclavicular ligament complex and augmentation used in its repair and reconstruction.* Am J Sports