

---

# Valor de la triple osteotomía de Steel en el tratamiento de la displasia residual de cadera

Dra. Sonia Mercedes Quevedo Blanco\*, Dr. Enrique Manuel Vergara Amador\*\*

\*Ortopedia y traumatología pediátrica, Universidad Nacional de Colombia.

\*\* Ortopedia y traumatología pediátrica, cirugía de mano y microcirugía, profesor asociado, Universidad Nacional de Colombia.

Servicio de Ortopedia Pediátrica, Universidad Nacional de Colombia, Hospital de la Misericordia

Correspondencia:

Sonia Quevedo

Calle 22 D No. 59-59 Torre 3 Apto. 901

soniaquevedob@gmail.com, enriquevergaraa@yahoo.com

Fecha de recepción: marzo 29 de 2007

Fecha de aceptación: mayo 25 de 2007

## Resumen

A pesar de los intentos por solucionar la displasia y luxación congénita de caderas de forma temprana, ésta sigue siendo un motivo frecuente de consulta y de problemas. Muchos de los pacientes se presentan con sintomatología progresiva, y a menudo requieren algún tipo de tratamiento quirúrgico.

Este estudio observacional descriptivo, tipo serie de casos, presenta la experiencia con la triple osteotomía de Steel en el tratamiento de niños mayores y adolescentes con displasia residual de caderas, en un servicio de ortopedia pediátrica. Se evalúan las indicaciones, el estado clínico y radiológico de los pacientes antes y después de la cirugía, las modificaciones de la técnica quirúrgica y de los abordajes y las complicaciones. Se hace énfasis en los procedimientos realizados en el tiempo quirúrgico, y la relación de éstos con el resultado final del paciente.

**Palabras clave:** displasia de cadera, triple osteotomía

## Abstract

Congenital hip dysplasia and dislocation is still a common disease although medical community has been trying to diagnose and treat it early. A lot of patients have progressive symptoms frequently requiring surgical treatment.

This series of cases presents the experience of a Pediatric Orthopedics Department using Steel Osteotomy for treatment of Residual Hip Dysplasia in children and adolescents. We evaluate indications, clinical and radiological stage before and after surgery, surgical technique and approaches modifications and complications. We analyze surgical procedures made at the same time and its relation with final results.

**Key words:** Residual hip dysplasia, Steel osteotomy.

## Introducción

La displasia residual de cadera está relacionada con la aparición de artrosis, manifestándose con dolor y limitación funcional. Por lo anterior se ha planteado la necesidad de tratar de forma temprana los pacientes con esta patología. Sin embargo, en ocasiones, y en un porcentaje variable según la población estudiada, se encuentran personas con displasia tratada insuficientemente o no tratada. Estos pacientes se encuentran en diferente estudio clínico, desde los asintomáticos, hasta los

severamente comprometidos por dolor y limitación funcional, entre otros.

La displasia residual de cadera requiere, en general, tratamiento quirúrgico, existiendo diversas técnicas, como las osteotomías femorales (principalmente varizante) y acetabulares (redireccionales, las que varían la forma del acetábulo y las de aumentación), muchas de las cuales no logran la corrección necesaria, además

son procedimientos técnicamente difíciles, con alto grado de complicaciones y que requieren instrumental especial.

La triple osteotomía de Steel es uno de los procedimientos acetabulares redireccionales que se tiene como alternativa de tratamiento en pacientes con displasia residual de cadera.

## Objetivos

### General

Evaluar los resultados del tratamiento con la triple osteotomía de Steel en niños mayores con diagnóstico de displasia residual de caderas.

### Específicos

1. Evaluar los resultados clínicos y radiológicos en los pacientes con displasia residual de caderas, tratados mediante triple osteotomía de Steel en nuestro servicio en un lapso de tiempo determinado, basados principalmente en los criterios de Tönnis.
2. Evaluar los procedimientos asociados a este tratamiento y sus resultados.
3. Evaluar las complicaciones en este grupo de pacientes.

## Marco teórico

En la displasia de cadera se encuentran alterados tanto el acetábulo, como el fémur y los tejidos blandos (1, 2, 3). El primero es anteverso, poco profundo y su inclinación está aumentada, llevando a una deficiencia en cubrimiento anterior y lateral de la cabeza femoral. Ocasionalmente esta deficiencia puede ser posterior. El componente femoral tiene alteración torsional. Si adicionalmente hay subluxación de la cabeza femoral, la superficie de carga será menor, aumentando la presión por unidad de área del cartílago articular, lo que llevará a su degeneración temprana con artrosis. Se encuentra generalmente laxitud ligamentaria y cambios en los componentes de tejidos blandos intra y periarticulares.

El tratamiento de la displasia de cadera está enfocado a la prevención del desarrollo de la artrosis, y por esto los mayores esfuerzos se deben hacer en las etapas tempranas, para obtener así los mejores resultados (4). Sin embargo, en muchos casos no se logra un tratamiento adecuado, persistiendo la displasia coxofemoral en etapas tardías. Estos pacientes tienen alta posibilidad de desarrollar artrosis temprana (5).

El tratamiento de los pacientes con displasia residual de cadera debe estar dirigido a la restauración de su biomecánica, obteniendo un adecuado cubrimiento de la cabeza femoral que

distribuirá adecuadamente la presión en el cartílago articular (1, 2). Los pacientes con este tipo de patología se presentan en diferentes estados clínicos, desde el asintomático en quien se descubre la displasia por casualidad, hasta los severamente comprometidos sobre todo por el dolor y la limitación funcional. De la misma manera, el tipo de tratamiento estará enfocado de acuerdo al grado de presentación de la enfermedad (4).

Existen varias posibilidades para el tratamiento de las caderas con displasia residual, entre éstas, las osteotomías femorales aisladas tienen escaso valor terapéutico (6), por el contrario, las osteotomías pélvicas son la principal arma para el tratamiento (4, 7). Se han descrito diferentes tipos de osteotomías pélvicas, cada una con indicaciones claras para pacientes con características clínicas y radiológicas específicas.

Las osteotomías redireccionales mejoran la cobertura femoral sin cambiar la forma del acetábulo. Dentro de ellas se encuentran la osteotomía de Salter (8, 9, 10, 11, 12), la Triple Osteotomía de Steel (12, 13, 14), la osteotomía periacetabular de Ganz (15), entre otras. Estos son procedimientos que llevan a inestabilidad de la pelvis por realizar cortes completos que requieren fijación.

Las osteotomías incompletas, que cambian la morfología del acetábulo, como la de Pemberton (16, 17) y la de Dega, disminuyen su capacidad, pero brindan adecuada cobertura anterolateral y, si se desea, posterior. Son procedimientos estables, que generalmente no requieren osteosíntesis. El procedimiento de Pemberton tiene como requisito el cartílago trirradiado abierto, pues éste es el fulcro de la osteotomía.

Los procedimientos de aumentación o de techo son de salvamento y están reservados para caderas incongruentes en las cuales no tienen valor las cirugías antes mencionadas. Dentro de éstos se encuentra la osteotomía de Chiari (18) y el techo descrito por Staheli (19).

La triple osteotomía de Steel (14) fue descrita en 1973, como un procedimiento que restaura la biomecánica de la cadera. Tiene como prerrequisitos la congruencia articular, una adecuada movilidad y la persistencia del espacio articular.

Está indicada en niños mayores o adolescentes con una inadecuada cobertura de la cabeza femoral, en quienes no sea suficiente el tratamiento con otro tipo de osteotomía. Las contraindicaciones son caderas rígidas, incongruentes o con cambios artrósicos.

En 1978, Tönnis (20) presentó modificaciones a la técnica original. El mismo autor describe un método de evaluación clínica y radiológica (21) de los resultados terapéuticos mediante el cual es factible realizar una comparación pre y posoperatoria de los pacientes con displasia residual de la cadera. Este método ha sido utilizado en muchos de los trabajos que abarcan el tema.

El sistema de Tönnis presenta la movilidad como uno de los criterios para evaluar, dando prioridad a la flexión (se toma como parámetro base en caso de disparidad entre los otros arcos de movimiento). La siguiente es la descripción de esta escala (tabla 1).

**Tabla 1**  
Evaluación de la movilidad según Tönnis

Grado	Características
0	Sin limitación, flexión >120°, extensión mínima de 0°, resto de arcos de movimiento > 40°
1	Flexión 110°, extensión 0°, resto de arcos de movimiento 20 a 30°
2	Flexión 90°, extensión -15°, rotación interna 0°, ABD <10°
3	Flexión <90°, contractura en rotación externa 10 a 20°, contractura en ABD o ADD 10 a 20°
4	Contracturas severas, deformidad y anquilosis

Otro criterio de evaluación es la presencia o no de signo de Trendelenburg con base en la siguiente escala (tabla 2):

**Tabla 2**  
Evaluación del signo de Trendelenburg según Tönnis

Grado	Características
0	No signo ni cojera por fatiga
1	No signo, cojera por fatiga
2	Trendelenburg leve, estabilidad en un pie
3	Trendelenburg severo, inestabilidad, signo de Duchenne

La evaluación del dolor, causa frecuente de consulta en este tipo de pacientes, se califica como sigue (tabla 3):

**Tabla 3**  
Evaluación del dolor según Tönnis

Grado	Características
0	No dolor
1	Dolor después de una hora de marcha
2	Dolor antes de completar una hora de marcha
3	Dolor permanente

En las radiografías Tönnis busca dos parámetros: la congruencia articular (tabla 4), y la artrosis (tabla 5).

**Tabla 4**  
Evaluación de la congruencia según Tönnis

Grado	Características
0	Normal
1	Congruencia patológica, cobertura 100%
2	Congruencia patológica, pobre cobertura
3	Incongruencia

**Tabla 5**  
Evaluación de la artrosis según Tönnis

Grado	Características
0	Normal
1	Esclerosis en cabeza y acetábulo, disminución del espacio articular, osteofitos marginales
2	Pequeños quistes en cabeza y acetábulo, disminución del espacio articular, cabeza anesférica
3	Grandes quistes en cabeza y acetábulo, obliteración del espacio articular, severa deformidad de la cabeza femoral, necrosis

Es importante la evaluación de cada parámetro, pues de esta manera se compara el resultado clínico con el radiológico, que generalmente coinciden en severidad, aunque en algunos casos puede ser divergente.

Dentro de los indicadores radiográficos (22) de displasia de la cadera se encuentran el índice acetabular, usado en pacientes con cartílago trirradiado abierto; el ángulo de Sharp, útil en pacientes con el cartílago trirradiado fusionado, y el ángulo centro-borde de Wiberg, que evalúa la cobertura de la cabeza femoral en el plano frontal, entre mayor sea este ángulo denota una mejor cobertura de la cabeza femoral. El límite inferior debe ser de veinte grados y en pacientes mayores de diez años, de veinticinco grados.

Otros valores que pueden ser tenidos en cuenta son el centro-borde anterior e índice de migración de Reimers, entre otros.

Hay múltiples publicaciones sobre el tratamiento de la displasia residual de cadera en niños mayores y adolescentes mediante la triple osteotomía de Steel (23, 24, 25, 26, 27, 28,29), sin embargo, no se encuentra la evaluación de otros procedimientos quirúrgicos realizados en asociación con la cirugía mencionada los cuales, a nuestro modo de ver, pueden ser realizados en la mayoría de los casos a favor de un mejor resultado del paciente.

## Materiales y métodos

Se trata de un estudio observacional, descriptivo, tipo serie de casos (30, 31), con el cual se quiere evaluar los resultados de esta técnica.

La población blanco son todos los pacientes niños mayores y adolescentes con displasia residual de caderas, y la población de estudio incluye todos los pacientes con esta patología tratados durante un periodo de tres años con triple osteotomía de Steel.

Los criterios de inclusión son el diagnóstico de displasia residual de cadera con o sin tratamiento previo, en niños mayores y adolescentes (rango 6 a 18 años), sometidos a la triple osteotomía de Steel, y con un seguimiento clínico y radiológico mínimo de seis meses, que permita evaluar cada una de las variables. Se excluyen aquellos pacientes sin datos clínicos y radiológicos que permitan una adecuada valoración, o que tengan un seguimiento posoperatorio menor a seis meses.

Las variables que se deben evaluar en cada paciente son demográficas como edad, género, clínicas (motivo de consulta,

antecedentes, tratamientos previos, dolor, cojera y movilidad pre y posoperatoria), y radiológicas (Sharp, centro borde y artrosis pre y posoperatoria). Los datos fueron tomados del formato de recolección de datos obtenidos de las historias clínicas o del interrogatorio del paciente y la familia.

## Resultados

Se realizaron 30 cirugías de triple osteotomía de Steel en 20 pacientes con displasia residual de caderas, tres pacientes con luxación congénita de las caderas y una paciente con secuelas de incapacidad motora de origen central. De estos pacientes se obtuvieron datos completos de 25 cirugías (83%) en 19 pacientes, de los cuales se deducen los resultados. La edad promedio fue de 12,76 años con un mínimo de 6 y máximo de 18. Seis procedimientos se realizaron en hombres y diecinueve en mujeres, el promedio de edad para los hombres fue menor que el de las mujeres (11,17 frente a 13,26). Los procedimientos se realizaron en 14 caderas derechas y en 11 izquierdas. El 56% de los pacientes tenía antecedentes de importancia relacionados con displasia del desarrollo de las caderas. Diecisiete pacientes (68%) no tuvieron tratamiento alguno previo para su enfermedad, el resto fueron llevados previamente a reducciones cerradas y tenotomías de aductores (n = 5), reducción abierta (n = 1) o a osteotomía de Salter (n = 2). El 48% de las consultas iniciales (n = 12) fue por dolor, y el 32% (n = 8) por cojera, los otros tres pacientes estaban en seguimiento por tratamientos previos de displasia de la cadera en desarrollo.

La evaluación del dolor, el signo de Trendelenburg y la movilidad pre y posoperatoria, basadas en la escala de Tönnis, se describen en las siguientes tablas:

**Tabla 6**  
Evaluación de dolor pre y posoperatorio

Dolor	Preoperatorio	Posoperatorio
0	13	16
I	1	8
II	10	1
III	1	0

n = 25

Tabla 7

Evaluación del signo de Trendeleburg pre y posoperatorio

Trendeleburg	Preoperatorio	Posoperatorio
0	11	12
I	2	9
II	9	1
III	3	3

n = 25

Tabla 8

Evaluación de la movilidad pre y posoperatoria

Movilidad	Preoperatoria	Post operatoria
0	17	19
I	5	3
II	3	3
III	0	0

n = 25

El estudio del ángulo de Sharp preoperatorio muestra una media de 49,44 con un valor mínimo de 40° y máximo de 60°. El mismo parámetro posoperatorio evidencia una media de 36,12, con mínimo de 29° y máximo de 50°. La media del ángulo Centro Borde de Wiberg preoperatorio (medido en 22 de los 25 pacientes, pues los tres faltantes corresponden a caderas luxadas con ángulos negativos) es de 15,23° (rango 7-29), y posoperatorio (medido en 24 de los pacientes, pues uno de ellos persistió con luxación) de 28,38 (rango 13-44) (gráfico, figuras 1A, 1B y 2A, 2B).

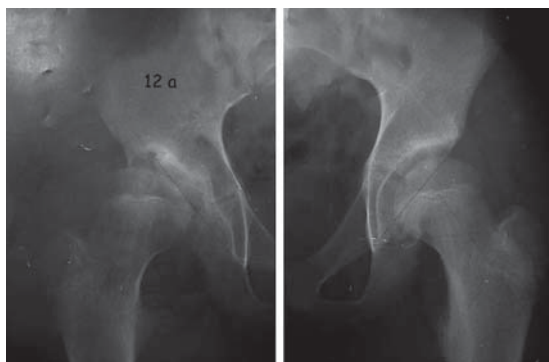


Figura 1A

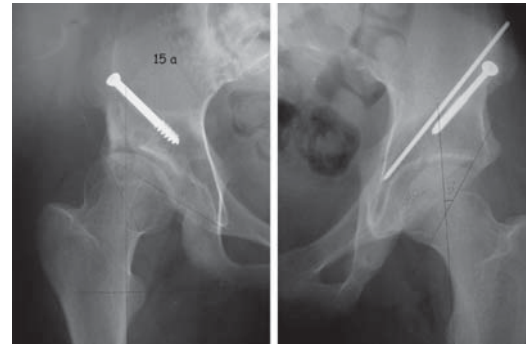


Figura 1B

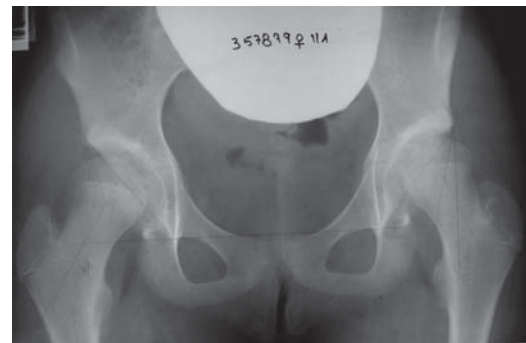

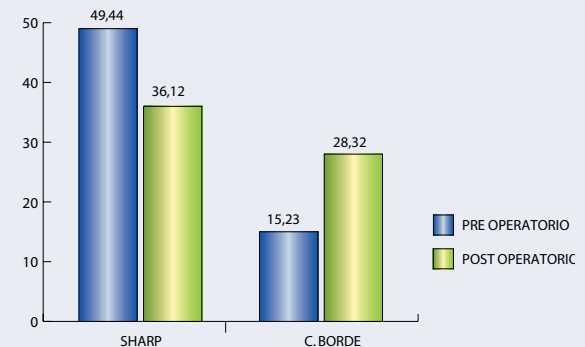
Figura 2A

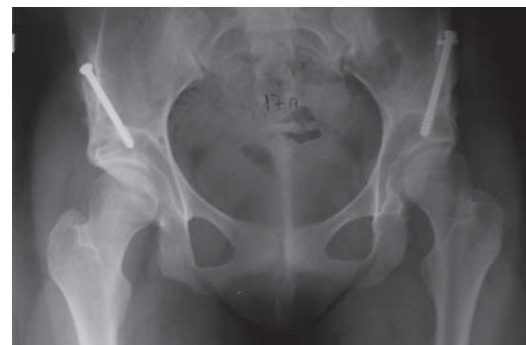

Figura 2B

Gráfico

Parámetros radiológicos pre y posoperatorios



n = 25

Sólo uno de los pacientes presentó signos de artrosis tipo I según la escala de Tönnis, que persistió en el posoperatorio. En ninguno de los otros pacientes hubo cambios artrósicos en algún momento del seguimiento.

Al 44% de los pacientes se le realizó en el mismo acto operatorio un procedimiento de Staheli, a cuatro pacientes osteotomía varizante, y a tres reducciones abiertas y diafisectomía (los tres pacientes con luxación congénita de la cadera). La paciente con antecedente de IMOC, en quien se realizó el procedimiento bilateral, requirió además de osteotomías varizantes, procedimientos de tejidos blandos (tenotomías, transferencias tendinosas). Los procedimientos bilaterales se realizaron el mismo día en uno de los pacientes, con diferencia de una semana en uno, de cuatro meses en otro, y de un año en tres de ellos.

En 20 de los 25 pacientes la osteotomía del isquión se realizó a través de un segundo abordaje localizado a nivel del pliegue glúteo, sobre la tuberosidad isquiática. Cinco pacientes fueron sometidos a un abordaje medial (vía de los aductores). Las tasas de infección de la vía quirúrgica no tuvieron relación con el sitio de incisión para dicho corte. La fijación de la osteotomía se realizó en el 36% de los casos con un tornillo esponjoso de 6,5 mm y un clavo roscado de Steinmann de 2,5 mm, en el 24% con dos clavos roscados de Steinmann de 2,5 mm roscados. A los demás pacientes se les realizó osteosíntesis con dos tornillos de cortical de 4,5 mm o con dos tornillos de esponjosa de 6,5 mm (cinco pacientes en cada grupo).

El 56% de los pacientes (n = 14) requirió transfusión sanguínea en el posoperatorio. Nueve de ellos fueron sometidos a procedimientos asociados en el mismo acto operatorio. Cuatro pacientes requirieron inmovilización posoperatoria, dos de ellos con espica pelvipédica, y dos con yesos de abducción. De ellos dos fueron sometidos a reducción abierta y osteotomía de acortamiento femoral en el mismo acto operatorio por presentar luxación de la cadera. Una de las pacientes con luxación congénita de la cadera no requirió inmovilización en el posoperatorio, pues se encontró adecuada estabilidad. Esta paciente presentaba además una deficiencia transversal de la extremidad contralateral a nivel de la tibia proximal. La mayoría de los pacientes iniciaron apoyo a partir de la semana doce del posoperatorio, tiempo en el cual se evidenciaban signos radiológicos de consolidación. El manejo de rehabilitación fue iniciado durante el primer mes después del procedimiento, excepto en los pacientes que requirieron inmovilización. Tres

de los cuatro pacientes que fueron inmovilizados tuvieron una movilidad I según los criterios de Tönnis.

En cuanto a las complicaciones, se presentaron en el 48% de los pacientes y cuatro de ellas correspondieron a infecciones superficiales de la herida quirúrgica (tratadas con antibióticos orales sin necesidad de manejo quirúrgico y adecuada resolución). En un paciente se evidenció retardo de consolidación hasta el mes 23 posoperatorio (que no requirió tratamiento quirúrgico), seis pacientes presentaron hipoestesia en territorio del nervio femorocutáneo lateral. Una de las pacientes con luxación congénita de la cadera presentó en el seguimiento necrosis avascular de la cabeza femoral y reluxación.

## Discusión

La displasia acetabular tiene una presentación mayor en mujeres, lo cual se ve reflejado en el presente estudio. En la evaluación clínica posoperatoria se evidencia importante mejoría, especialmente en los parámetros de dolor y signo de Trendelenburg. Si se toman en cuenta dos grupos, el primero de ellos que incluya los pacientes dentro de la clasificación 0 y I de Tönnis, y el segundo en las clasificaciones III y IV, se puede ver que los pacientes del segundo grupo disminuyeron en el posoperatorio de 11 a 1 al evaluar el dolor, y de 12 a 4 al evaluar el signo de Trendelenburg. Sin embargo, los pacientes que presentan alteraciones severas de la marcha no mejoran de manera importante en el posoperatorio.

Los parámetros radiográficos que se tuvieron en cuenta (el ángulo de Sharp y el ángulo de centro borde de Wiberg) evidenciaron valores más cercanos al normal en el posoperatorio. En ninguno de los casos hubo pérdida de la corrección inicial durante el seguimiento. La mayoría de los pacientes en los que se realizaron procedimientos asociados tuvieron resultados buenos. Creemos que éstos fueron determinantes en el resultado final. De las doce complicaciones de esta serie de casos, sólo una se considera una complicación mayor, la paciente que presentó reluxación y necrosis avascular severa.

La triple osteotomía de Steel es un procedimiento adecuado y efectivo en niños mayores y adolescentes con displasia residual de cadera, sobre todo con cartilago trirradiado abierto, donde aún no hay indicación para una osteotomía periacetabular tipo Ganz. Nuestra serie, no comparativa, no permite mostrar conclusiones definitivas ni relacionarla con otros procedimientos. Los resultados son buenos en pacientes con movilidad previa adecuada, y los procedimientos asociados,

bien indicados, parecen aumentar la buena respuesta al tratamiento con esta osteotomía.

## Referencias bibliográficas

1. Bombelli R. Osteoarthritis of the hip – pathogenesis and consequent therapy. Berlín: Springer-Verlag; 1976.
2. Pawels F. Biomechanics of the normal and diseased hip. Berlín: Springer-Verlag; 1996.
3. Murphy S et al. Acetabular dysplasia in the adolescent and young adult. Clin Orthop. 1990; 261: 214-223.
4. Gillingham B. Pelvic Osteotomies for the Treatment of Hip Dysplasia in Children and Young Adults. J Am Acad Orthop Surg 1999; 7: 325-337..
5. Wedge J. The natural History of Congenital Dislocation of the Hip. Clin Orthop 1978; 137: 154-162,.
6. Chapchal G. Indications for the Various Types of Pelvic Osteotomy. Clin Orthop 1974; 98: 111-115.
7. Wilson J. Surgical treatment of the dysplastic acetabulum in adolescence. Clin Orthop 1974; 98: 137-145.
8. Salter R et al. Innominate osteotomy in the management of residual congenital subluxation of the hip in young adults. Clin Orthop 1984; 182: 53-67.
9. Salter R et al. Innominate osteotomy in the treatment of congenital dislocation and subluxation of the hip. J Bone Joint Surg 1961; 43: 518-539.
10. Salter R et al. Role of innominate osteotomy in the treatment of congenital dislocation and subluxation on the hip in the older child. J Bone Joint Surg 1966; 48: 1413-1439.
11. Salter R et al. The first fifteen years personal experience with innominate osteotomy in the treatment of congenital dislocation and subluxation of the hip. Clin Orthop 1974; 98: 72-103.
12. Tachdjian M. Ortopedia Pediátrica. 2 edición. Interamericana; 1990.
13. Steel H. Triple Osteotomy of the innominate. Clin Orthop 1977; 122.
14. Steel H. Triple Osteotomy of the Innominate Bone. J Bone and Joint Surg 1973; 55A: 343-350.
15. Ganz R et al. A new periacetabular osteotomy for the treatment of hip dysplasias. Clin Orthop 1988; 232: 26-69.
16. Pemberton P. Pericapsular osteotomy of the ilium for treatment of congenital subluxation and dislocation of the hip. J Bone Joint Surg 1965; 47: 65-86.
17. Pemberton P. Iliac osteotomy for congenital dislocation of the hip. A follow-up study. Proceedings. Am Acad Orthop Surg 1968; 50: 832.
18. Chiari K. Medial displacement osteotomy of the pelvis. Clin Orthop 1974; 98: 55-71.
19. Staheli L. Slotted acetabular augmentation. J Pediatric Orthop 1981; 1: 321.
20. Tönnis D. A Modified Technique of the Triple Pelvis Osteotomy: Early Results. J Pediatric Orthop 1981; 1: 241-249.
21. Tönnis D. Congenital Dysplasia and Dislocation of the Hip in Children and Adults. Springer-Verlag; 1987.
22. Tönnis D. Normal values of the hip joint for the evaluation of x-rays in children and adults. Clin Orthop 1976; 119, 3947.
23. De Kleuver M. Triple Osteotomy of the pelvis for Acetabular Dysplasia. J Bone and Joint Surg 1997; 79B: 225-229.
24. De Kleuver M. Acetabular coverage of the femoral head after triple pelvis osteotomy. Acta Orthop Scand 1999; 70: 583-588.
25. Faciszewsky T et al. Triple innominate osteotomy for acetabular dysplasia. J Pediatric Orthop 1993; 13: 426-430.
26. Frick S. Pre and Postoperative Three Dimensional Computed Tomography Analysis of Triple Innominate Osteotomy for Hip Dysplasia, J Pediatric Orthop 2000; 20: 116-123.
27. Guille T. Triple Osteotomy of the Innominate Bone in Treatment of Developmental Dysplasia of the Hip. J Pediatric Orthop 1992; 12: 718-721.
28. Hsin J. Evaluation of the Biomechanics of the Hip following a Triple Osteotomy of the Innominate Bone. J Bone and Joint Surg 1996; 78A: 855-862.
29. Tönnis D. Triple pelvic osteotomy. J Pediatric Orthop Part b 1994; 3(1): 54-67.
30. González J. Recomendaciones metodológicas para la elaboración de propuestas de investigación clínica. Rev Col Ortopedia y Traumatología 1999; 13: 17-23.
31. González J. Diseños Básicos de Investigación Clínica. Rev Col de Or Tra, Supl; 1999.