

# Profundización de copas acetabulares no cementadas en reemplazo total de cadera en pacientes con displasia acetabular

## Experiencia Hospital Universitario Clínica San Rafael

Dr. Omar David Dimián Mayorga\*, Dr. Alejandro Sandoval Daza\*, Dra. Marcela Vargas Turriago\*, Dr. Javier Pérez Torres\*\*

\* Ortopedista y Traumatólogo, Hospital Universitario Clínica San Rafael

\*\*Ortopedista y Traumatólogo, Profesor Asistente Hospital Universitario Clínica San Rafael

Correspondencia:

alejo\_sandoval@hotmail.com

### Resumen

14 pacientes con displasia acetabular fueron tratados en el Hospital Universitario Clínica San Rafael con profundización de copas no cementadas, en reemplazos totales de cadera. De acuerdo a la clasificación de Crowe, una fue tipo 1, ocho fueron tipo 2, cinco fueron tipo 3. El seguimiento promedio fue de catorce meses. Se evaluaron clínicamente con la escala de Harris; el promedio preoperatorio fue de 35 puntos y postoperatorio de 87 puntos. La cantidad de profundización promedio de la copa fue de cuatro milímetros, con un protrusio promedio de 47% y cobertura promedio de 81%. El centro de la cabeza femoral se profundizó en promedio 26 mm. Se utilizaron tornillos para fijación de la copa en 3 pacientes. No se presentaron complicaciones, ni se han hecho necesarias revisiones hasta el momento del corte del seguimiento.

**Palabras clave:** Displasia de cadera, reemplazos articulares, profundización copa.

### Abstract

14 patients with acetabular dysplasia were treated at Hospital Universitario Clínica San Rafael with total hip arthroplasty with uncemented cup internization. According to Crowe's classification, one was type 1, eight were type 2 and five were type 3. The average follow up was twenty four months. The Harris Hip Score was used for the clinical evaluation with a pre operative average of 35 points and 37 points post operative. The average cup internization was four milimeters, with an average cup protrutio of 47% and an average of cup coverage of 81%. The average internization of the femoral head's center was 26mm. Screws for cup fixation were used in 3 patients. We did not have complications nor impant revision at the time of follow up.

**Key words:** Acetabular dysplasia, Total hip arthroplasty, cup internization.

## Introducción

El reemplazo total de cadera para el tratamiento de la osteoartritis secundaria a la displasia del desarrollo de la cadera plantea problemas específicos dentro de los que se incluyen la insuficiencia acetabular, anormalidades en el centro de rotación de la cadera, insuficiencia del mecanismo abductor y contracturas musculares entre otras. El problema en el acetábulo asociado a la displasia del desarrollo de la cadera es la cobertura ósea acetabular insuficiente, que en los casos en los cuales es menor del 70% compromete la durabilidad de la copa acetabular; Dorr y colaboradores encontraron 67% de aflojamiento cuando el cubrimiento óseo acetabular era del 70%, esos hallazgos fueron confirmados en otros estudios como el de McQuery.<sup>1,2,3,4</sup>

La severidad del grado de displasia tiene un amplio cuadro de características que van desde un acetábulo poco profundo hasta una cadera completamente luxada; lo cual también hace que la reconstrucción presente un amplio espectro de posibilidades. Las caderas que tienen anormalidades leves o moderadas pueden ser tratadas con reemplazos articulares primarios; no así las caderas con anormalidades severas que requieren un cirujano experimentado y disponibilidad de recursos e instrumentales adicionales para lograr una reconstrucción acetabular. Aún así, algunas de estas caderas se catalogan como irreconstructibles<sup>5</sup>. Cuando se plantea un manejo quirúrgico, se agotan todos los recursos para lograr una óptima reconstrucción, por lo general se trata de pacientes en

su mayoría jóvenes, con un alto grado de demanda física, que inevitablemente transmitirán altos grados de carga y energía a la prótesis.

Cuando se realiza el reemplazo total de cadera en displasias acetabulares la deficiencia ósea anteroexterna, precluye todos los métodos convencionales de reconstrucción acetabular<sup>6</sup>.

Han sido utilizadas diversas técnicas de reconstrucción para obtener una adecuada cobertura y estabilidad del componente acetabular; estas incluyen: copas cementadas pequeñas colocadas en el verdadero acetábulo o más altas<sup>7,8</sup>, desplazamiento interno de la copa, mediante la realización de una fractura “controlada” de la pared interna del acetábulo, la cual se lleva hasta la placa cuadrilátera detrás de la línea de Kohler<sup>2,9</sup>, la aumentación de la deficiencia ósea con aloinjertos o autoinjertos con copas cementadas o no cementadas, y el uso de copas de diseño especial.

El empleo de copas cementadas pequeñas en el verdadero acetábulo o más altas, ha presentado como complicación el aflojamiento que conlleva a la revisión de las prótesis, reportada por Dorr y colaboradores en un 46% en 10 años de seguimiento.

Los injertos óseos pueden presentar problemas en su integración al hueso sano y al componente protésico así como el colapso y la reabsorción, que van desde el 21% al 46% en seguimientos de 7 a 11 años debido a la carga y fuerzas de cizallamiento, que causan la pérdida de la estabilidad lograda inicialmente<sup>6</sup>. El uso de copas cementadas asociadas a estos injertos tienen resultados buenos a corto plazo, pero no en los seguimientos mayores a 10 años.<sup>10,11,12,13,14</sup>

La fractura “controlada” de la pared interna del acetábulo permite proporcionar un cubrimiento de la copa en el acetábulo displásico mayor del 70%, disminuyendo la necesidad de la utilización de injertos óseos y por lo tanto el número de revisiones del componente acetabular.<sup>15,9</sup>

El propósito de este estudio es describir la experiencia en el Hospital Universitario Clínica San Rafael con el uso de la técnica de la profundización de copas acetabulares no cementadas en reemplazo total de cadera en pacientes con displasia acetabular evaluando los pacientes clínica y radiológicamente.

## Materiales y metodos

**Tipo de estudio:** Serie de casos

**Población y Muestra:** Se estudiaron los pacientes tratados entre Enero de 2001 y Noviembre de 2004, en el Hospital Universitario Clínica San Rafael con diagnóstico de displasia residual de la cadera y a quienes se les realizó reemplazo total de cadera con la técnica de profundización de la copa acetabular.

**Recolección de la Muestra:** Se revisaron las historias clínicas de los pacientes con displasia acetabular a quienes se les realizó reemplazo total de cadera con la técnica de profundización de la copa acetabular no cementada, con evaluación clínica y radiográfica en el pre y postoperatorio.

**Criterios de Inclusión:** Pacientes con diagnóstico de displasia acetabular a los que se les realiza reemplazo total de cadera con la técnica de profundización de la copa acetabular no cementada.

### Criterios de Exclusión:

1. Pacientes en los que se utilizaron injertos óseos estructurales para aumentar estabilidad de la copa acetabular.
2. Pacientes que no cumplieron el seguimiento propuesto
3. Pacientes con diagnóstico de displasia de cadera Crowe IV<sup>16</sup>.

**Seguimiento Clínico:** La evaluación clínica de los pacientes incluyó la determinación de la escala de Harris pre y postoperatoria, así como valoraciones al tercer y sexto mes del postoperatorio.

**Seguimiento Radiográfico:** Se tomaron radiografías de pelvis en proyección antero-posterior (AP) preoperatorias iniciales y durante el seguimiento al primer, tercer, sexto y décimosegundo mes, con controles anuales posteriores. Se evaluaron (Figura 1a, 1b)

1. La profundización de la copa acetabular, expresada en milímetros
2. El porcentaje de protrusio de la copa
3. El porcentaje de cobertura de la copa
4. El ángulo teta
5. Ubicación de la copa en el triángulo de Ranawat<sup>17</sup>
6. La profundización de la cabeza femoral
7. La utilización de tornillos de fijación de la copa
8. Evidencia de desplazamiento de la copa

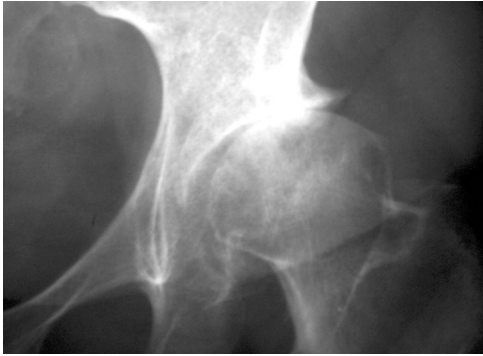

Figura 1a. Radiografía preoperatoria que muestra displasia residual de cadera tipo II según la clasificación de Crowe et al (16)

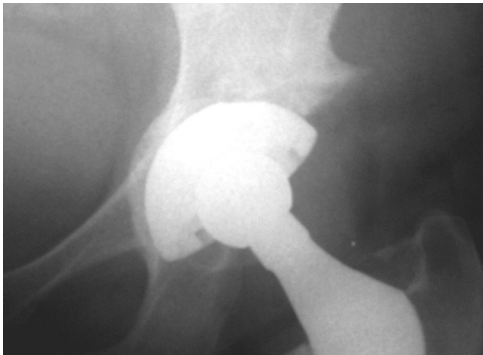
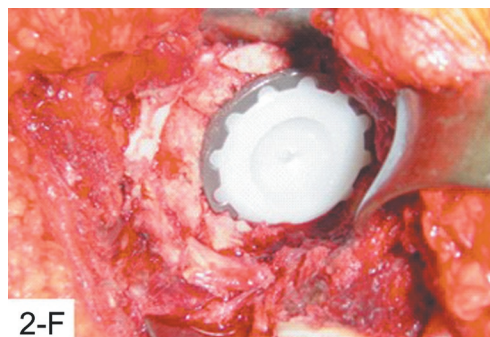
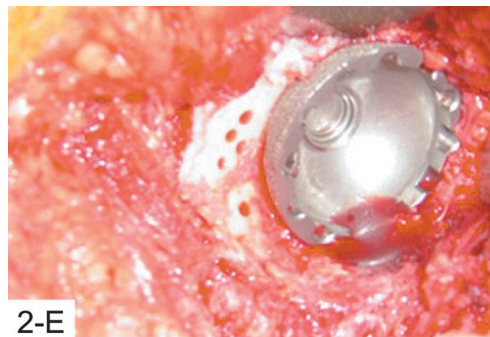
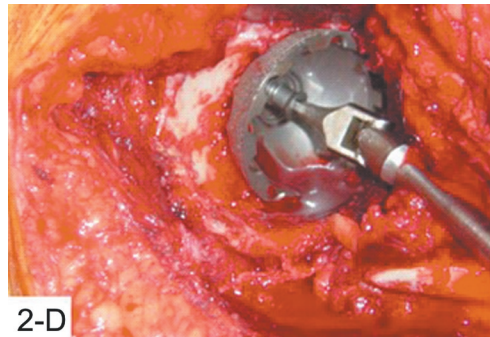
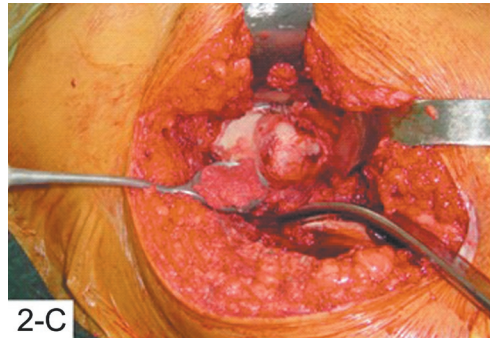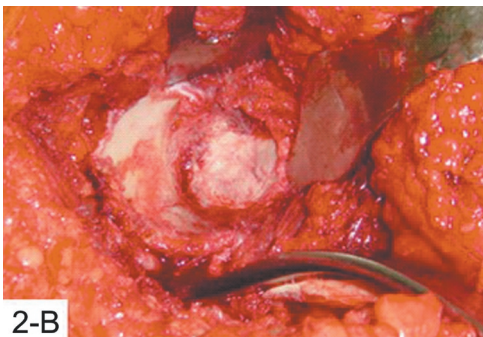
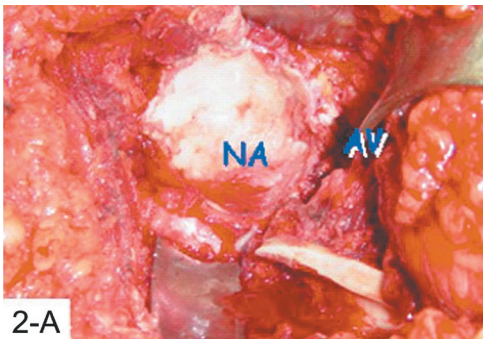


Figura 1b. Radiografía 5 años postoperatoria donde se muestra profundización de la copa por detrás de la línea de Kohler

### Técnica operatoria

Figuras 2a, b, c, d y f; Se muestra la secuencia de la técnica operatoria.



### Figuras.

- 2a. Neoacetábulo (NA) y acetábulo verdadero (AV)
- 2b. Acetábulo preparado
- 2c. Colocación de injertos de esponjosa en el trasfondo acetabular
- 2d. Impactación y profundización de la copa, fijación con tornillos
- 2e. Perforación del hueso subcondral en el neoacetábulo
- 2f. Posición definitiva con injertos laterales impactados .

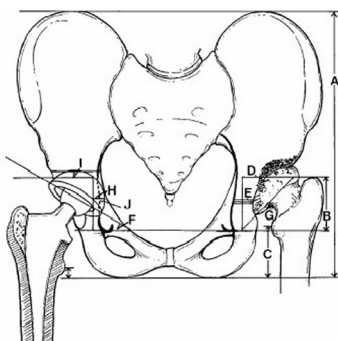
### Métodos de Medición

A todos los pacientes se les realizó una evaluación clínica y radiográfica al primer, tercer, sexto y décimo segundo mes postoperatorio, y posteriormente en forma anual por observadores independientes al cirujano.

Se aplicó la escala de Harris donde se evaluaron dolor, función, ausencia de deformidad y arcos de movilidad.

Radiográficamente se evaluaron (Figura 2)

1. La profundización de la copa acetabular, medida como la distancia horizontal desde la línea de Kohler, al borde más interno del componente acetabular expresada en milímetros.
2. El porcentaje de protrusión medido como el porcentaje de la superficie de la copa acetabular que protruye detrás de la línea de Kohler.
3. El porcentaje de cubrimiento de la copa acetabular, cuantificado como la diferencia entre el arco de la copa menos el porcentaje de descubrimiento de la misma en una proyección AP.
4. El ángulo teta, como resultado de la línea bi-isquiática y la línea que determina la inclinación de la copa.
5. El triángulo de Ranawat<sup>17</sup> en las radiografías preoperatorias y postoperatorias inmediatas.
6. La cantidad de profundización de la cabeza femoral, cuantificada como la diferencia entre la distancia entre el centro de rotación de la cabeza femoral ósea en el preoperatorio y el centro de rotación de la cabeza femoral protésica en el postoperatorio.
7. La utilización de tornillos.
8. El aflojamiento o la pérdida del componente acetabular de acuerdo a los cambios radiográficos en el seguimiento postoperatorio, según los criterios de De Lee y Charnley<sup>13</sup>.



**Figura 3. Radiografía preoperatoria que muestra displasia residual de cadera tipo I según la clasificación de Crowe. Las medidas radiográficas incluyen: A, altura pélvica(A), altura del verdadero acetábulo(B), determinación del triángulo de Ranawat<sup>17</sup>(D), Protrusión de la pared interna(E), ángulo teta(F), posición de la copa en el triángulo de Ranawat<sup>17</sup> (H), porcentaje de extrusión de la copa(I), posición de profundización de la copa con respecto a la línea de Kohler(J)**

### Resultados

Entre Enero de 2001 y Noviembre de 2004, se realizaron 14 reemplazos de cadera con la técnica de la profundización de la copa en pacientes con displasia del desarrollo de la cadera

De los 14 pacientes, 1 (7.1%) fueron hombres y 13 (92.9%) mujeres.

La edad mínima fue de 32 años y máxima de 55 años con un promedio de 40.8 años.

El seguimiento mínimo fué de 7 meses y máximo 60 meses, con un promedio de 24 meses.

La clasificación de la displasia según Crowe fué:

Crowe I: uno (7.1%)

Crowe II: ocho (56.8)

Crowe III: cinco (35.5%)

La escala de Harris arrojó en el preoperatorio un promedio de 35 puntos y de 87 puntos al final del seguimiento

La cantidad de profundización de la copa acetabular se distribuyó así:

2mm: tres(21.3%)

3mm: tres (21.3%)

4mm: tres(21.3%)

5mm: uno(7.1%)

6mm: tres(21.3%)

8mm: uno(7.1%)

El porcentaje de protrusión de la copa acetabular fué en promedio 50% con un mínimo de 28% y un máximo de 58%.

El porcentaje de cobertura de la copa acetabular fué en promedio de 81% con un mínimo de 72.3% y un máximo de 91%.

El ángulo teta promedio fué de 44.5 grados con un mínimo de 35 grados y un máximo de 54 grados

La cantidad de profundización de la cabeza femoral fué en promedio de 25 milímetros con un mínimo de 16 mm y un máximo de 35 mm.

Se utilizaron tornillos de fijación acetabular en 3 pacientes, no se presentaron signos de aflojamiento del componente acetabular ni se realizaron revisiones de las prótesis al final del seguimiento. (Figuras 4a,b y c, 5a,b, 6a, b)

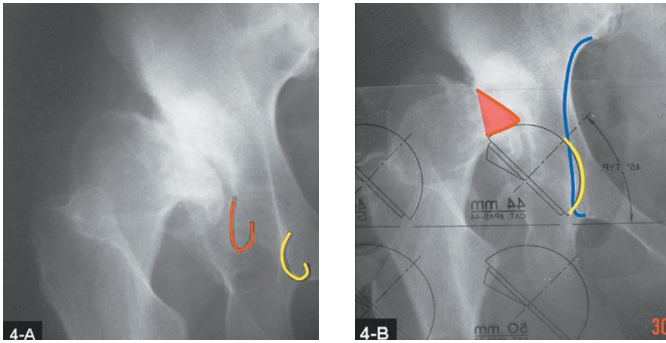


Figura 4a: Radiografías preoperatorias con displasia acetabular de cadera tipo III según la clasificación de Crowe.

Figura 4b. Planeamiento preoperatorio con profundización de la copa

Figura 4c. Postoperatorio con copa profundizada

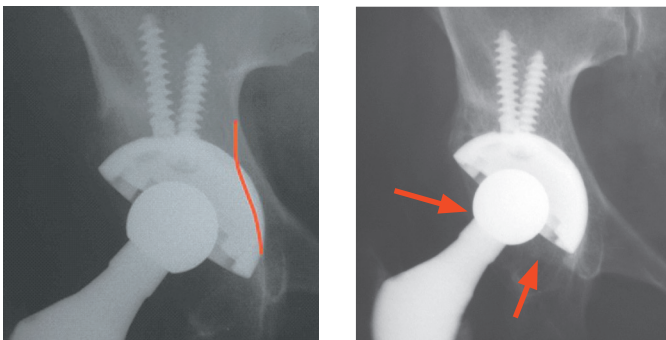


Figura 5a. Radiografía post operatorias inmediatas. Cadera displásica Crowe II.

Figura 5b. 3 años post operatorio.

Copa profundizada, obsérvese el protrusio (Cotiloplastia) de la profundización de la copa.

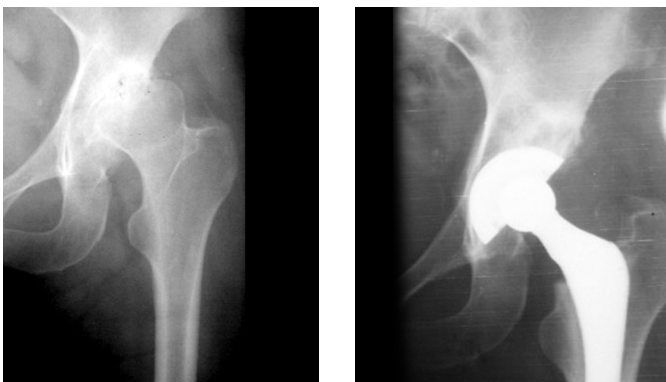


Figura 6a. Radiografías preoperatorias que muestran displasia residual de cadera tipo I. Según la clasificación de Crowe.

Figura 6b. Radiografía 3 años postoperatoria donde se muestra profundización de la copa, sin signos de aejamiento.

## Discusión

Los objetivos principales de un reemplazo total de cadera en pacientes con deficiencia acetabular son eliminar el dolor, proveer un adecuado soporte para la cadera, restaurar la anatomía normal, la longitud de las extremidades y preservar la reserva ósea para futuras intervenciones.<sup>2,5,12,18</sup>

La fractura “controlada” de la pared interna del acetábulo conocida también en la literatura como centralización de la copa mediante cotiloplastia o fresado del piso del acetábulo verdadero, ha mostrado buenos resultados, reportados por Hartofilakidis en un 90% sin aflojamiento en su seguimiento a 10 años<sup>3,18,19</sup>, sin injertos estructurales y reestableciendo el centro de rotación de la cadera a pesar de la complejidad técnica y de requerir un adecuado entrenamiento por parte del cirujano ortopeda. La mayoría de las complicaciones reportadas en las series se asocian a fallas en la técnica operatoria como falta en la profundización de la copa acetabular con un descubrimiento superoexterno mayor del 30%.<sup>2,10,20.</sup>

Los principios de fijación de componentes acetabulares no cementados en caderas displásicas difieren de aquellos de fijación con cemento. Una técnica de protrusio a través de la pared interna es muy útil para proveer un adecuado anclaje a la pared del componente acetabular. La colocación de copas acetabulares no cementadas evitó el empleo de injertos óseos estructurales gracias a la estabilidad proporcionada por la posición del implante, alcanzando un porcentaje promedio de cubrimiento de 81%, así como su adecuada osteointegración

Las copas cementadas junto con los injertos estructurales han demostrado una alta incidencia de falla mecánica que van desde el 21 al 46%, por la falta de integración cemento–hueso así como por la reabsorción y colapso de los injertos.<sup>1,2,6</sup>

Los resultados presentados en esta serie de casos coinciden con la literatura donde se reportan resultados sin aflojamientos en seguimientos menores de 5 años, y 90% sin aflojamiento en seguimiento a 10 años con el empleo de copas no cementadas fijadas con tornillos y autoinjertos de cabeza femoral en el transfondo acetabular.<sup>3,19.</sup> Asimismo, coinciden con los resultados de Dorr y colaboradores<sup>2</sup> quienes reportaron que los pacientes con luxación completa de la cadera requirieron mayor profundización de la copa acetabular que aquellos con subluxación de la cadera. En

nuestro estudio la profundización de la cabeza femoral fue en promedio de 25 mm, lo cual concuerda también con las recomendaciones dadas por los mismos autores <sup>2</sup>, quienes demostraron mayores beneficios biomecánicos con la profundización de la cabeza femoral que con el desplazamiento superior de la misma. Recomiendan la técnica del protrusio acetabular para las fijaciones no cementadas que no deben ser utilizadas en caderas displásicas tipo IV. La profundización de la copa requiere de una pared interna íntegra proporcionando una fijación estable sin la utilización de métodos adicionales de fijación.

Para asegurar un óptimo resultado biomecánico del implante, identificamos el acetábulo verdadero en las imágenes pre y postoperatorias de cada paciente, a través de la medición del triángulo de Ranawat, ya que la reserva ósea es de mejor calidad en el acetábulo verdadero. <sup>9,10</sup>

En el seguimiento post operatorio a largo plazo deben ser vigilados el protrusio acetabular y el aflojamiento de la copa acetabular para identificarlos precozmente. Nuestros resultados están de acuerdo con los reportados por Anderson y colaboradores <sup>20</sup>, al tiempo de seguimiento de nuestros pacientes no se presentaron signos radiográficos de aflojamiento de la copa acetabular dados por la presencia de osteolisis pélvica; tampoco tuvimos que realizar revisiones de la prótesis a causa de otras complicaciones.

## Bibliografía

1. Ito H, Matsuno T, Minami A: intermediate-term results after hybrid total hip Arthroplasty for the treatment of dysplastic hips. *J Bone and Joint Surg* 2003;85:1725-1732
2. Dorr L, Tawakkol S, Moorthy M: Intern protrusio technique for placement of a porous-coated, hemispherical acetabular component without cement in a total hip Arthroplasty in patients who have acetabular dysplasia. *J. Bone and joint Surg* 1999;81:83-92
3. Jaroszynski G, Woodgate I, Saleh K: Total hip replacement for the dislocated hip. *J. Bone and Joint Surg*. 2001;83: 272
4. Pagnano W, Hanssen AD, Lewallen DG: The effect of superior placement of the acetabular component on the rate of loosening after total hip Arthroplasty. *J. Bone and Joint Surg*. 1996;78: 1004-1014
5. Haddad F, Masri B, Garbuz D: Primary total replacement of the dysplastic hip. *J. Bone and Joint Surg*. 1999;81:1462-82
6. Spangehl M, Trousdale R: Uncemented acetabular components with bulk femoral head autograft for acetabular reconstruction in developmental dysplasia of the hip. *J. Bone and Joint Surg*. 2001;83: 1484-1489
7. McQueary F, Johnston R: Coxarthrosis after congenital dysplasia. Treatment by total hip arthroplasty without acetabular bone grafting. *J. Bone and Joint Surg*. 1988;70-A: 1140-1144
8. Russotti Gm, Harris WH: Proximal placement of the acetabular component in total hip Arthroplasty. A long term follow-up study. *J Bone and Joint Surg*. 1991;73:587-592
9. Hartofilakidis G, Karachalios T: Total hip Arthroplasty for congenital hip disease. *J. Bone and Joint Surg* 2004; 86:242-250
10. Kobayashi S, Saito N, Nawata M: Total hip Arthroplasty with bulk femoral head autograft for acetabular reconstruction in developmental Dysplasia of the hip. *J. Bone and Joint Surg*. 2003;85: 615-621
11. Harris WH, Crothers O, Oh I: Total hip replacement and femoral head bone grafting for severe acetabular deficiency in adults: *J. Bone and Joint Surg*. 1977;59:752-759
12. Jasty M, Anderson M, Harris W: Total hip replacement for developmental dysplasia of the hip *Clin Orthop* 1995;311: 40-45.
13. Delee JG, Charnley J: Radiological demarcation of cemented sockets in total hip replacement. *Clin Orthop* 1976;121:20-32
14. Gosens T, Van Langelaan E, Tonino A: Cementless Mallory- Head HA-coated hip arthroplasty for osteoarthritis in hip dysplasia. *J of Arthroplasty* 2003;18.
15. Dunn HK, Hess W: total hip reconstruction in chronically dislocated hip. *J. Bone and Joint Surg* 58-A: 838-845
16. Crowe J, Mani V, Ranawat C: Total hip replacement in congenital dislocation and dysplasia of the hip. *J. Bone and Joint Surg*. 1979;61-A:15-23
17. Ranawat CS, Dorr LD, Inglis AE: Total hip Arthroplasty in protusio acetabuli of rheumatoid arthritis. *J. Bone and Joint Surg*. 1980;62-A: 1059-1065.
18. Hartofilakidis G, Stamos K, Karachalios T, Ioannidis TT, and Zacharakis N: Congenital hip disease in adults. Classification of acetabular deficiencies and operative treatment with a acetabuloplasty combined with total hip arthroplasty. *J. Bone Joint Surg Am*, 1996. 78:683-92.
19. Hartofilakidis G, Stamos K, Karachalios T: Treatment of high dislocation of the hip in adults with total hip arthroplasty. Operative technique and lonh term clinical results. *J. Bone Joint Surg Am*, 1998. 80:511-7.
20. Anderson M, Harris W: Total hip arthroplasty with insertion of the acetabular component without cement in hips with total congenital dislocation or marked congenital displasia. *J. Bone Joint Surg*. 1999. 81:347-54.