

Fe de erratas

Por errores involuntarios en el proceso de Edición e Impresión Final de la Revista Colombiana de Ortopedia del mes de Diciembre 2004 presentamos a continuación las siguientes correcciones:

- **Páginas 45,46, 48 y 49**

En el artículo: Reconstrucción microquirúrgica de la mano con transferencia de los dedos del pie.

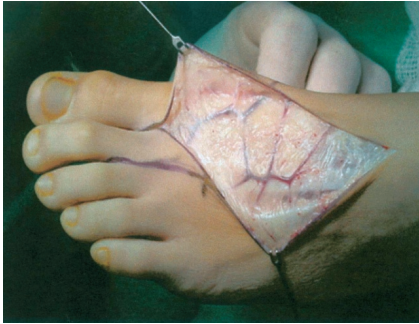


Figura 1. Red venosa del dorso del pie.

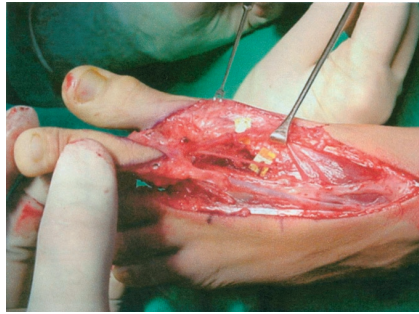

Figura 2. Se muestra en un segundo plano la disposición de la arteria metatarsiana dorsal, marcada con contraste amarillo, en el espacio intermetatarsiano.

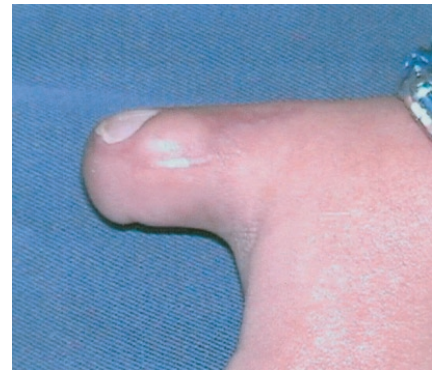

Figura 10. Resultado pos-operatorio 8 meses después de la transferencia parcial de la uña del hallux.

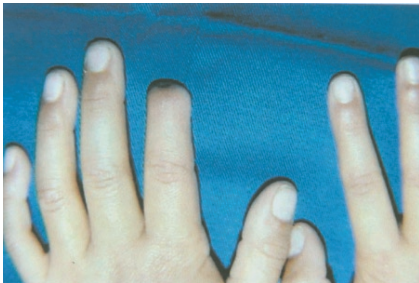

Figura 4. Amputación distal del índice.

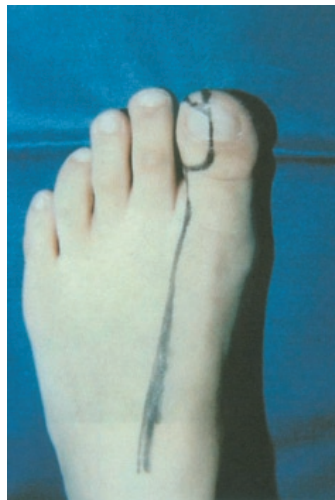

Figura 5. Detalle del sitio donador, hemipulpejo compuesto con uña, pulpejo y hemifalange.

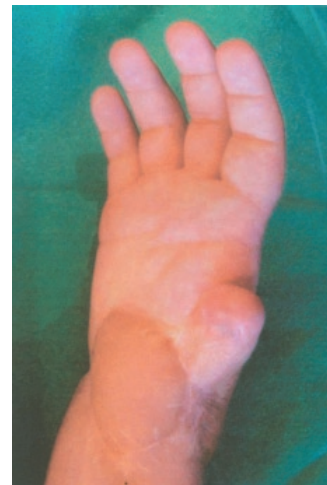

Figura 18-19. Amputación del pulgar con arma de fuego. Toma del 2º dedo.

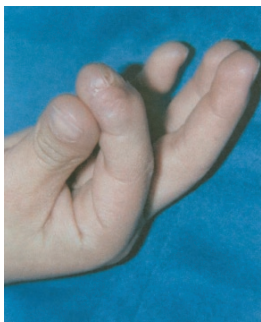

Figura 6-7. Resultado pos-operatorio a los 12 meses.

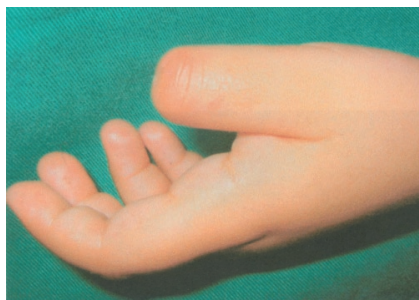
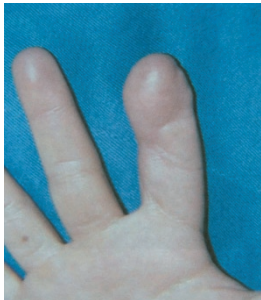
Figura 9. Amputación distal del pulgar.

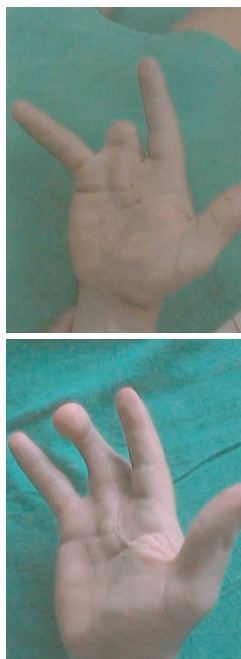

Figura 21-22. Amputación del 4º dedo. Transferencia del 2º dedo.

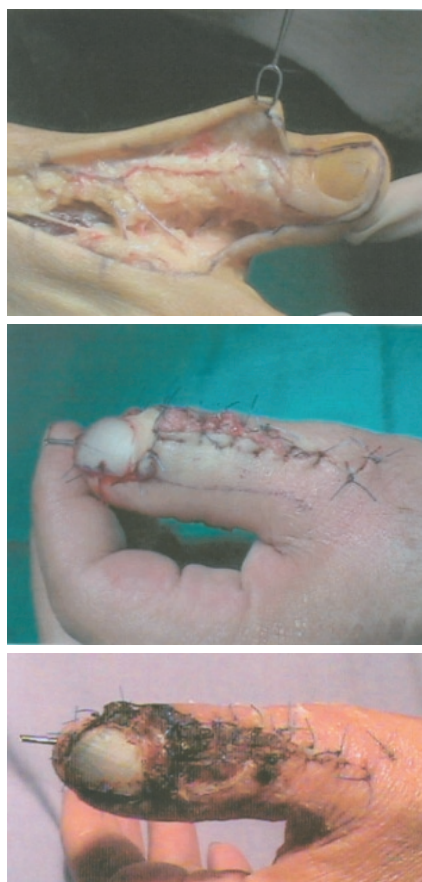

Figura 25-26-27. Transposición parcial de la uña del hallux para reconstruir una lesión severa de la uña del pulgar.

- **Página 51:**
El título correcto del artículo es:

Colgajo óseo vascularizado para escafoides

- **Página 68:**
En el artículo: Fracturas diafisarias de fémur en niños. Clavos intramedulares: elásticos o fijadores externos.

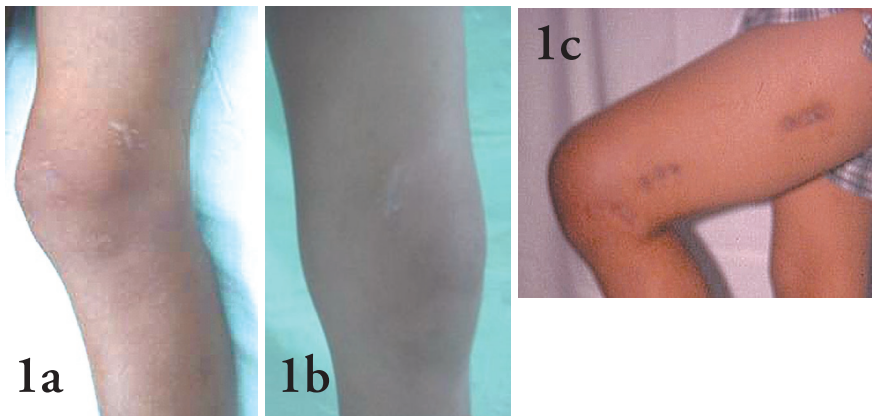


Figura 1(a) y (b).: cicatrización con clavos flexibles y (c) con fijación externa. Obsérvese la mayor tendencia a cicatrización hipertrófica y antiestética en los pacientes tratados con fijador (a la derecha).

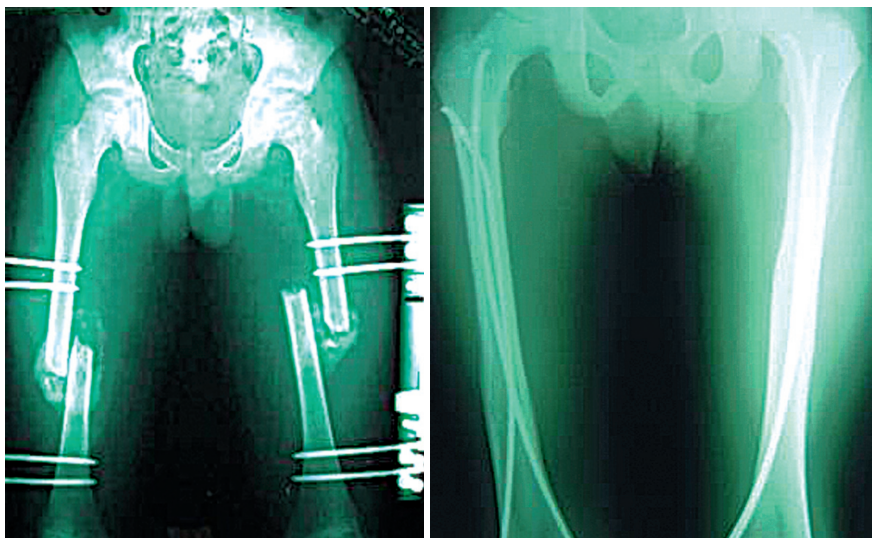


Figura 2. Fracturas bilaterales con igual tiempo de evolución tratadas con (a) clavos y (b) con fijador externo.

- **Página 117**

Índice de autores

- Vergara A. E Reconstrucción microquirúrgica de la mano con transferencias de los dedos del pie XVIII No. 4, 2004; 43-50

- **Páginas 118 y 119**

Índice de temas

MANO

- ♦ **Méndez D. C.;** Colgajo oseoso vascularizado para escafoides XVIII No. 4, 2004; 51-56
- ♦ **Tapias U. A.; Iriarte L. R.; García H. A.; Bocanegra N. S.; Suárez R. F.** Reconstrucción de metacarpienos en heridas por armas de fuego XVIII No. 4, 2004; 38-42
- ♦ **Vergara A. E Vergara A. E** Reconstrucción microquirúrgica de la mano con transferencias de los dedos del pie XVIII No. 4, 2004; 43-50

PEDIATRÍA

- ♦ **Cardona C. D.; Gallón. L.A.** Experiencia con el manejo del deslizamiento de la epífisis femoral proximal con un tornillo canulado en el Hospital Universitario del Valle entre 1995-2002 XVIII No. 4, 2004; 57-65
- ♦ **Charry H. H.; Gallón. L.; Echandia. C.** Heridas por arma de fuego en niños. Hospital Universitario del Valle, Cali. Octubre 2000/ marzo 2002 XVIII No. 1, 2004; 66-76
- ♦ **Covo T. B.** Fracturas diafisarias de fémur en niños: ¿Clavos intramedulares elásticos o fijadores externos? XVIII No. 4, 2004; 66-74
- ♦ **Salazar S. G.; Monsalve. F.** Luxación esternoclavicular retroesternal en niños. Reporte de un caso y revisión de la literatura. XVIII No. 1, 2004; 77-84
- ♦ **Sánchez M. P.; Helo Y. F.** Procedimiento tipo DEGA por doble abordaje XVIII No. 3, 2004; 77-89
- ♦ **Toro P. A.; Sanín. J. E.; Uribe R. A.** Osteosíntesis con clavos flexibles intramedulares retrógrados para el manejo de fracturas diafisarias del fémur en niños entre 6-12 años XVIII No. 4, 2004; 75-84

PIE Y TOBILLO

- ♦ **Calixto. L. F.; Gómez. J. F.; Prieto S. H.** Fracturas intrarticulares de calcáneo: resultados clínicos y análisis funcional del tratamiento quirúrgico XVIII No. 2, 2004; 39-47
- ♦ **Gerstner. G. J.** Nueva técnica asistida por artroscopia para la inestabilidad de tobillo XVIII No. 3, 2004; 68-76

REPORTE DE CASO

- ♦ **Lozano M. F.** Fractura-Luxación periprotésica en una prótesis de rodilla con aflojamiento. Tratamiento mediante artrodesis XVIII No. 4, 2004; 105-108.

TUMORES

- ♦ **Correa. A.; Sánchez. P.; Escandón. S.** Uso de antibióticos profilácticos en aloinjertos masivos para pacientes con tumores óseos XVIII No. 2, 2004; 47-55

VARIOS

- ♦ **Gerstner B. J.** Dígallo y escríballo bien (I) XVIII No. 1, 2004; 89-90
- ♦ **Gerstner B. J.** Dígallo y escríballo bien (II) XVIII No. 2, 2004; 76-77
- ♦ **Gerstner B. J.** Dígallo y escríballo bien (III) XVIII No. 3, 2004; 102-103
- ♦ **Gerstner B. J.** Dígallo y escríballo bien (IV) XVIII No. 4, 2004; 113-114

VENTANA ONCOLÓGICA

- ♦ **Navia J.E.; Carrascal E.** Ventana Oncológica 9 XVIII No. 4, 2004; 109-112
- ♦ **Navia. J.E.; Carrascal. E.; Rosenberg. A.** Ventana Oncológica 8 XVIII No. 3, 2004; 97-101
- ♦ **Navia. J.E.; Carrascal. E.; Santos. J.** Ventana Oncológica 7 XVIII No. 2, 2004; 72-75
- ♦ **Suárez. F.; Bocanegra. S.; Pineda. G.; García. A.** Ventana Oncológica 6 XVIII No. 1, 2004; 85-88