

Artroplastia total de cadera asociada a osteotomía femoral supracondilea en luxaciones altas.

Técnica quirúrgica y presentación de casos.

Dr. Nicolás Restrepo Giraldo*, Ricardo Guzmán Mora**

* Ortopedista y Traumatólogo, Hospital Departamental Pasto-Nariño - Clínica los Andes. Pasto-Nariño. 315 597 1947.

** Jefe de Ortopedia y Traumatología - Hospital Departamental Pasto-Nariño. 731 4300.

Resumen

Con el auge sorprendente que cada día cobra la Artroplastia, no es raro que se realicen procedimientos de este tipo en pacientes jóvenes, quienes cada vez mejor documentados, exigen solución a problemas tan severos como la Luxación Alta no tratada.

Los cirujanos que se enfrentan a este tipo de pacientes, e incluso han tenido que revisarlos, conocen los problemas técnicos y el mayor daño al extremo proximal del fémur que causan las técnicas corrientemente aceptadas.

Es por esto, que tratando de solucionar de una manera más anatómica y pensando en el futuro de la técnica, estandarizamos y presentamos 36 casos de artroplastia con seguimiento promedio de 29, 8 meses, realizando el procedimiento con gran semejanza a una artroplastia primaria, complementada con una diafisectomía de acortamiento a nivel supracondíleo y fijación con osteosíntesis, encontrando resultados mucho mejores que con las demás técnicas.

Palabras clave: Artroplastia, Luxación alta de caderas, Osteotomía Supracondilea

Abstract

Total hip arthroplasty with supracondylar diafisectomy in congenital high hip dislocation: surgical technique and cases

With the increasing application of Hip Arthroplasty nowadays, it is not unusual for this procedure to be applied to young patients, particularly in severe cases such as developmental hip dysplasia or dislocation.

The Hip surgeons who treat these patients, and perform the follow-ups, are aware of the technical problems involved and the substantial proximal femoral damage caused by the currently accepted techniques.

In an attempt to resolve these problems anatomically, and with an eye to the future of this technique, we presented 36 arthroplasty cases with an average follow-up of 29.8 months. This new technique is very similar to primary arthroplasty, complemented with a shortening supracondylar diafisectomy to correct the anteversion and with internal fixation with a DCP plate. In this way we have obtained greatly improved results compared to results obtained using other techniques.

Key words: Arthroplasty, Hip Dislocation, Supracondylar Osteotomy.

Introducción

La Artroplastia Total de Cadera, ha cobrado cada día un auge sorprendente, pasando a ser una técnica frecuente en pacientes jóvenes con Luxación Inveterada de Caderas, que hayan o no tenido tratamiento en su infancia.

Desde los albores de la Artroplastia, diversos autores han enunciado los problemas técnicos, dificultades anatómicas y riesgos quirúrgicos que este procedimiento demanda en cade-

ras altas. A pesar de esto, la satisfacción del paciente, así como los resultados a largo plazo dejan mucho que desear. ⁽¹⁻⁷⁾

Aunque existen referencias académicas personales, la presentación de una técnica quirúrgica en la cual se realice la osteotomía femoral a nivel distal no ha sido publicada.

Cuando revisamos las primeras técnicas quirúrgicas descritas por Feagin y Charnley ⁽¹⁾ para el tratamiento de Ca-

deras luxadas altas se propendía por copas pequeñas y tallos rectos, que aún utilizamos así como el manejo intraoperatorio de los tejidos, entre ellos la osteotomía del trocánter mayor ⁽⁸⁻¹¹⁾

Los primeros intentos de osteotomía subtrocantérica estandarizada, fueron realizados por Dunn y Hess, en 1976⁽¹²⁾, a pesar de ser conscientes de realizar la Osteotomía en un sitio que obliga a utilizar la porción más pequeña y recta de una canal femoral ya de por sí diminuto, para la inserción del vástago.

Años después, los esfuerzos se centraron en el manejo del acetábulo original y la colocación del cotilo en su localización anatómica, bien sea mediante técnicas de pseudoprotusio o mediante la aumentación con injertos. ⁽¹³⁻²²⁾

De igual modo, diferentes grupos encaminaron sus esfuerzos a mejorar la integración femoral, tratando de disminuir la discrepancia de longitud, preservar la tensión muscular en el fémur proximal y corregir la anteversión marcada a este nivel; surgieron las osteotomías a nivel pertrocantérico, que crean una interfase brusca de cambio tanto en calidad ósea, como en diámetro del canal femoral, lo cual incide directamente en la sobrevivida de estos tallos, y agrega alteraciones anatómicas en este segmento, que dificultan aún más las futuras técnicas de revisión. ⁽²³⁻³⁶⁾

Berry En su artículo “Artroplastia Total de Cadera para Displasia y Subluxación: Indicaciones y Consideraciones técnicas⁽³⁷⁾, enfatiza en :

- La reconstrucción acetabular en la posición original anatómica con un implante no cementado.
- De ser necesario, utilizar auto-injerto en la porción anterolateral del acetábulo
- Reservar el centro rotacional alto sólo para casos con grandes erosiones laterales del acetábulo original, donde el acetábulo esté apoyado en su mayor parte en el injerto. ^(4,12-15,30,37-40)

Engh Ch. Jr. , en el artículo “Artroplastia Total de Cadera en pacientes con Luxación Alta” reporta que entre el 10 y el 20% de los pacientes jóvenes tratados con Artroplastia por displasia evolutiva del desarrollo, presentan luxaciones altas (Crowe IV) y estas se operan entre los 40 y 60 años, ^(15,32-34,42-48) y utiliza abordaje posterior, con consideraciones técnicas de importancia.

Según esta literatura reciente las complicaciones técnicas inherentes al manejo femoral hacen que ninguna de las osteotomías descritas previamente, permita una osteointegración completa a lo largo del vástago

Los objetivos trazados fueron los siguientes

1. Estandarizar la técnica quirúrgica de Artroplastia Total de Cadera asociada a Osteotomía femoral Supracondílea, como armamentario quirúrgico en este tipo de pacientes.
2. Realizar un estudio metodológico de la técnica quirúrgica propuesta, en pacientes sometidos a Artroplastia Total de Cadera, con luxación alta que requiera Osteotomía para su descenso.
3. Analizar los cambios morfológicos y las soluciones que la técnica de Osteotomía Femoral Supracondílea permite.
4. Comparar los resultados pre y post operatorios en pacientes que voluntariamente y con consentimiento, aceptaron la técnica quirúrgica propuesta.
5. Describir y enumerar las complicaciones con esta técnica, así como sus posibles soluciones.

Materiales y métodos

Se realizó un estudio descriptivo prospectivo, tipo serie de casos, previo consentimiento informado y escrito de nuestros pacientes, sobre la técnica quirúrgica descrita, consistente en la Artroplastia Total de Cadera, acompañada de una Osteotomía de acortamiento y desrotación en la región supracondílea del fémur; se tomaron en cuenta aquellos pacientes de la Consulta institucional y privada, que decidieron someterse a cirugía mediante esta técnica quirúrgica, con un seguimiento mínimo hasta la consolidación de la Osteotomía.

Fueron excluidos del estudio, aquellos pacientes en quienes pudimos comprobar intraoperatoriamente, que la cadera descendía con facilidad, sin requerir osteotomía.

La población blanco, objeto del estudio, consiste en aquellos pacientes con Luxación Congénita de Cadera no tratada, alta en un neo-acetábulo o bien en tejidos blandos (Clasificación de Gross Tipo II y III). ⁽⁴⁷⁾

No se calcula tamaño de la muestra.

Se realizó un análisis clínico y radiológico de los pacientes incluidos en el estudio para comparar las diferentes características morfológicas, anatómicas y funcionales en el preoperatorio y su seguimiento post-operatorio:

- Escala de Harris, desglosando dolor, función y marcha
- Discrepancia de longitud de extremidades
- Satisfacción del paciente

Se evaluó la técnica quirúrgica planteada: Artroplastia en el acetábulo original y Osteotomía Femoral de acortamiento en la región Supracondílea.

En esta técnica, no se realiza osteotomía en el fémur proximal, lo que permite obtener una superficie uniforme para la osteointegración y/o la fijación del vástago en todo su trayecto.

La gran ventaja de la técnica radica en realizar una artroplastia similar a la primaria, colocando el cotilo en el acetábulo original (*figura 1*); posteriormente se trabaja el fémur en la anteversión que este se encuentre (*figura 2*) y se coloca el vástago elegido, encontrándonos con una gran discrepancia que impide la reducción (*figura 3*). Es por esto que se realiza un abordaje lateral supracondíleo (*figura 4*) y la respectiva osteotomía transversa (*figura 5*), lo que nos permite traccionar y reducir los componentes (*figura 6*); nuevamente realizamos tracción para evaluar cuanto debemos resear en la osteotomía (*figura 7*) y luego de realizarla, se reorienta el fémur proximal, logrando la mejor cobertura del implante y fijándolo con una placa DCP ancha (*figura 8*), dándole compresión interfragmentaria y colocando los injertos producto del fresado en el foco de osteotomía.

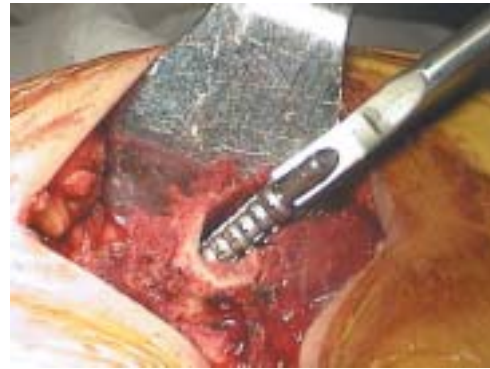

Figura 2. Fresado femoral sin cambiar anteversión

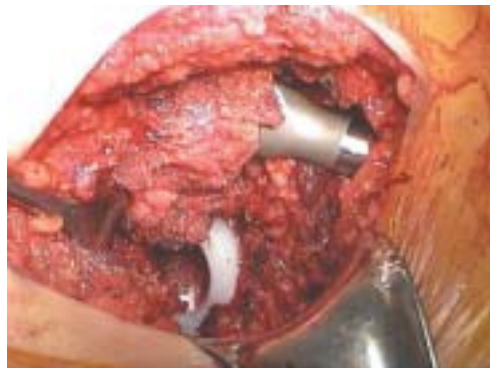

Figura 3. Diferencia altura en componentes

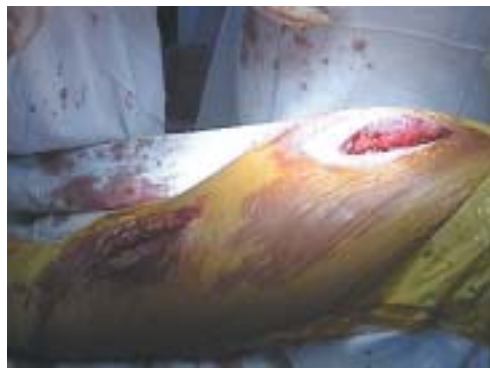

Figura 4. Doble incisión

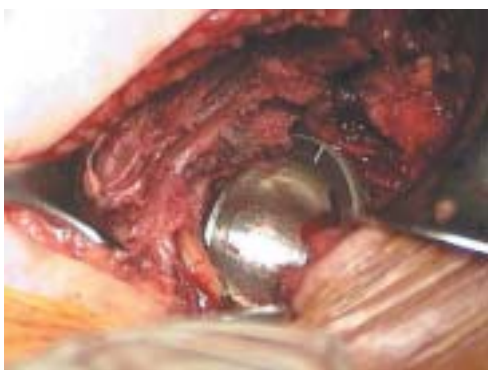

Figura 1. Copa en acetábulo original

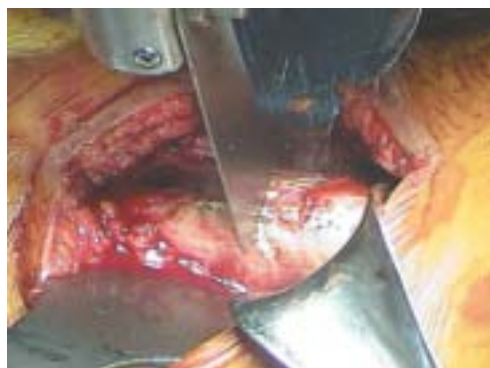


Figura 5. Osteotomía supracondílea

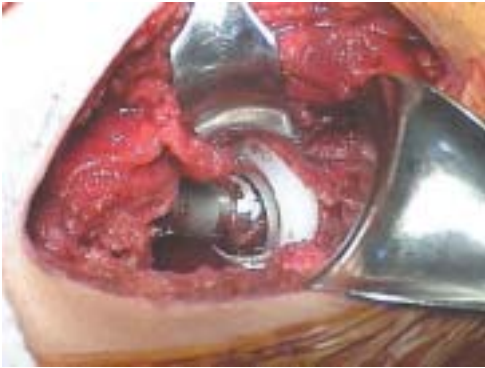

Figura 6. Reducción y corrección de anteversión

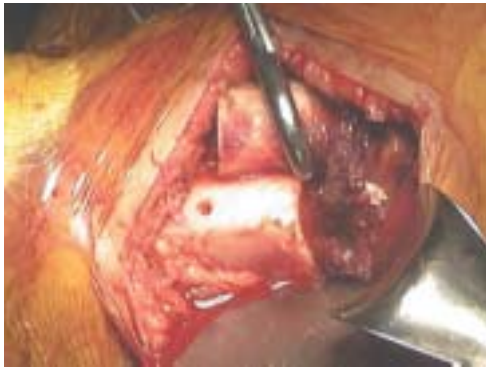

Figura 7. Medida de la diafisectomía de acortamiento

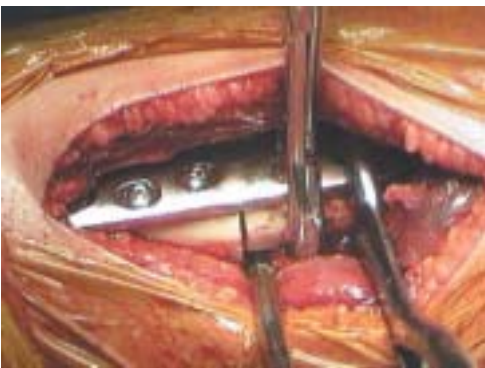

Figura 8. Osteosíntesis corrigiendo anteversión

Casos clínicos

Caso 1

Paciente sexo femenino, 35 años, Luxación Congénita Alta Bilateral de Caderas, no tratada. Dolor severo, cojera y limitación funcional. Rx. preoperatoria (figura 9) muestra caderas ascendidas, poca profundidad de acetábulos originales y canal femoral de 6 mm.

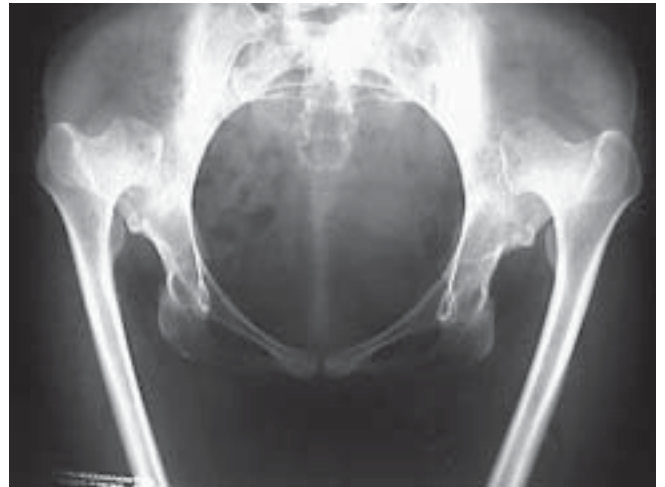

Figura 9. Rx Preoperatoria Caso 1

Se realiza inicialmente Artroplastia de Cadera Izquierda, cementada, con pequeña copa 36 y tallo CDH, cabeza de 22 milímetros resecando 32 mm. en la osteotomía distal. Su evolución postoperatoria (figura 10) fue satisfactoria, por lo que 9 meses después se realiza procedimiento similar en la otra cadera, resecando 30 mm. (figura 11), con lo que se logra una adecuada corrección del dolor, funcionalidad y marcha.

Los controles radiológicos son mostrados a continuación:

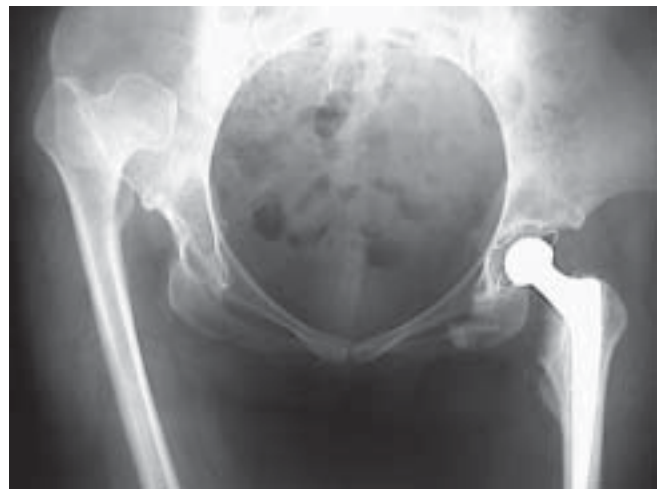

Figura 10. Control POP primera cadera

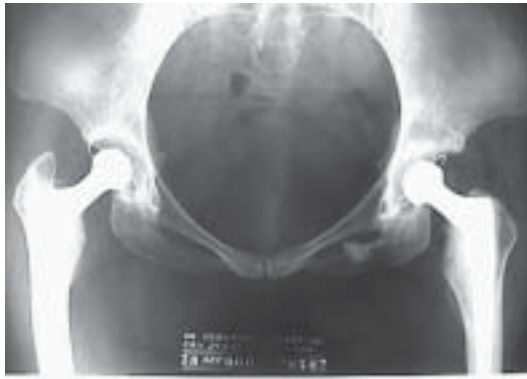

Figura 11. Control POP de las 2 caderas

Caso 2

Paciente de sexo femenino, 26 años, coxalgia severa e imbalance muscular, dolor severo a la deambulacion (figura 12).

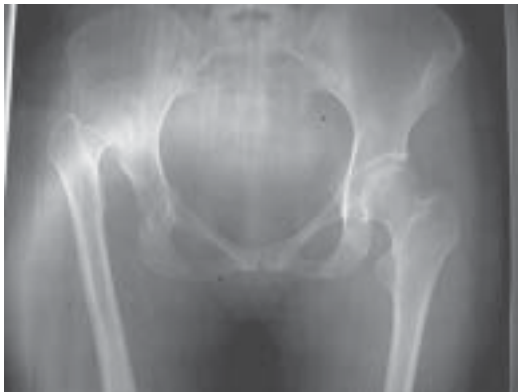

Figura 12. Control Preoperatorio

con acortamiento de 54 milímetros, profundidad acetabular de 21 mm. y diámetro de canal femoral de 9 milímetros diafisectomía distal. Es llevada a cirugía realizándose Artroplastia no cementada (figura 13) mas diafisectomía supracondílea de acortamiento que consolidada rapidamente permitiéndole su marcha de manera adecuada (figura 14) a los dos meses, con apoyo parcial.

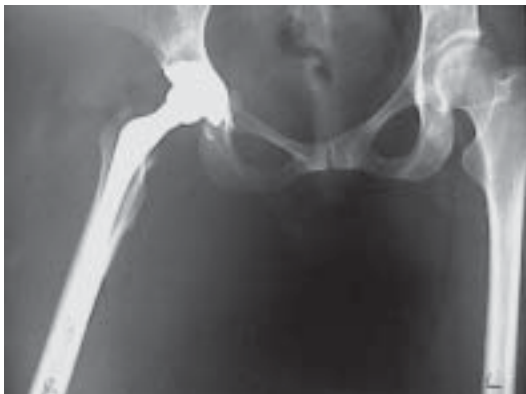

Figura 13. Control P.O.P.

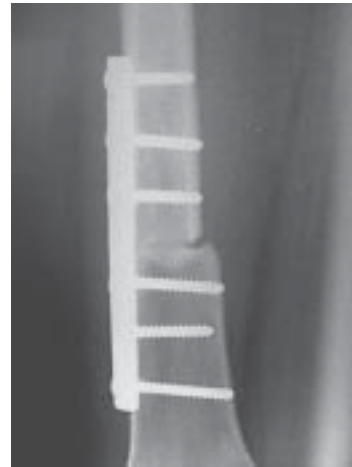

Figura 14. Consolidación a los dos meses POP

Caso 3

Paciente de sexo femenino, 38 años, cojera y dolor severo, se presenta como ejemplo detallado de complicación intra operatoria pues su radiografía preoperatoria no hacía sospechar grandes dificultades técnicas (figura 15).

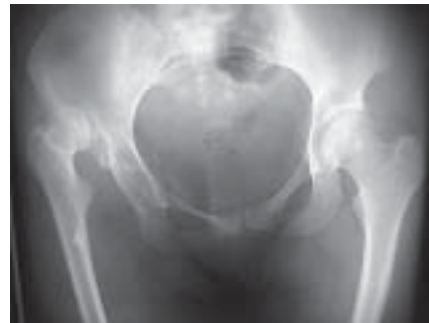

Figura 15. Control Rx preoperatoria

Una vez en cirugía, al iniciar el fresado acetabular original se produjo una fractura del trasfondo acetabular (figura 16), con defecto anterior; no se contaba con anillos de refuerzo, por lo cual se suspendió el procedimiento hasta tenerlo disponible.

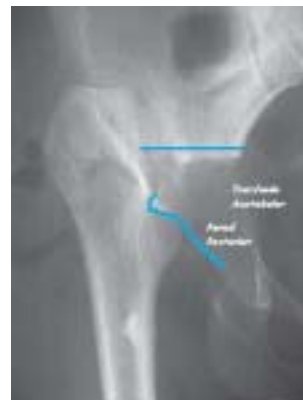

Figura 16. Acercamiento del defecto

Una vez conseguido el anillo mas auto injerto, se logró el descenso y la corrección sin mayores complicaciones (*figura 17*).

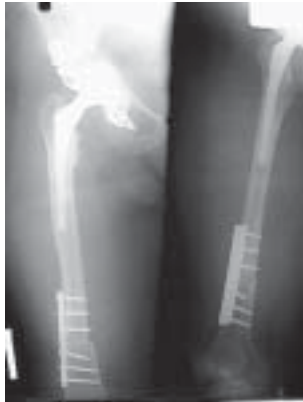

Figura 17. Control POP con anillo Bursch-Schneider

Caso 4

Paciente de sexo masculino, 62 años, dolor severo de dos años de evolución, luxación no tratada desde su infancia en un gran neoacetábulo (*figura 18*), se programa artroplastia en centro rotacional alto, según radiografía postoperatoria (*figura 19*).

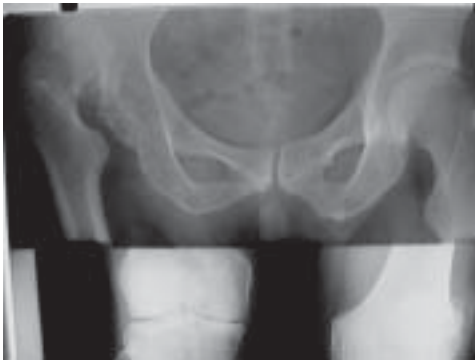

Figura 18. Test Faril preoperatorio

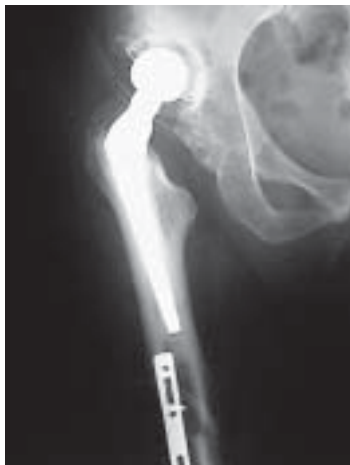

Figura 19. Control POP Centro rotacional alto

Ocho meses después sufrió trauma con desplazamiento de la copa, se practica reducción en acetábulo original (*figura 20*).

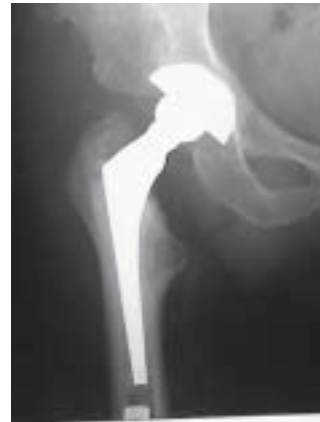

Figura 20. Revisión acetabular al acetábulo original

Complicaciones

Expuesto en el caso 3 (*figuras 16 y 17*), donde se tuvo que realizar una segunda cirugía debido a que el daño en el trasfondo obligó a colocar un anillo tipo Bursch, con el cual no se contaba en el momento de la complicación.

No se tuvieron casos de infección, migración ni aflojamiento de los componentes; de igual manera, no hubo luxaciones secundarias a este procedimiento. En un paciente se practicó el mismo después de una falla de artroplastia previa, en una luxación de una paciente a quien no se le hizo diafisectomía en el procedimiento inicial, presentó en la revisión neuroparaxia del ciático, que recuperó por completo al sexto mes. Las imágenes del caso, ilustran la complicación (*figura 21*).

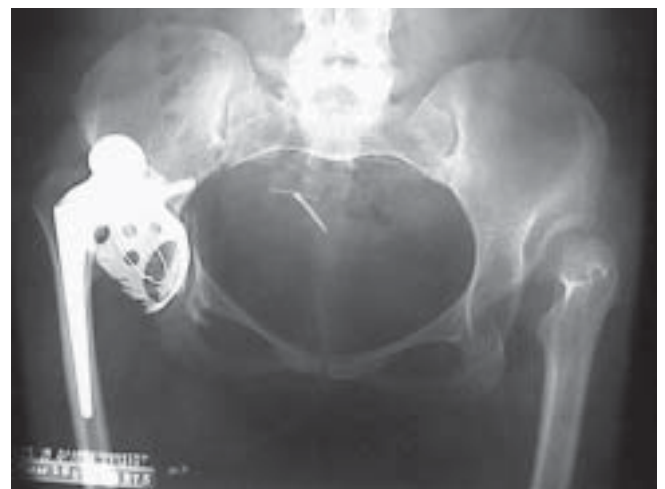

Figura 21. Control POP cadera luxada (ver muescas en anillo)

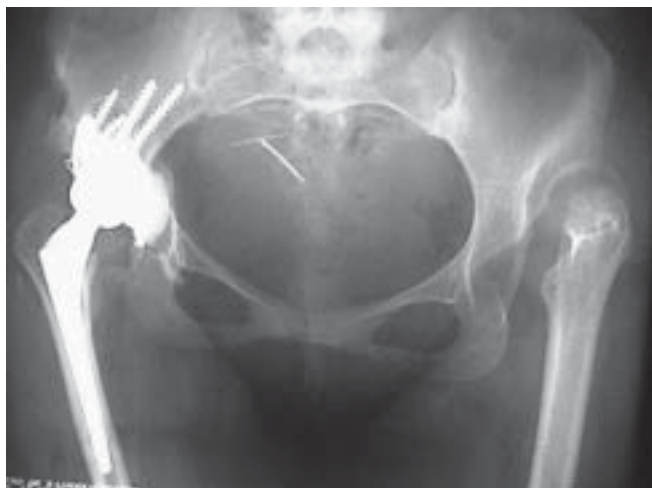

Figura 22. Control POP con el anillo reorientado.

Otro caso de complicación, se produjo en el postoperatorio tardío en el tercer control radiológico al segundo mes, se detectó el aflojamiento del material de Osteosíntesis de la osteotomía, se recolocó el implante, asociándole injertos y otra placa, con lo cual la osteotomía consolidó (figura 22).

Resultados

En total se evaluaron 36 caderas crónicamente luxadas, según la clasificación de Harris todas en un neoacetábulo (Tipo II), o bien, luxadas altas en tejidos blandos (Tipo III). De estas, 35 fueron en mujeres y sólo una en hombre. El punto de corte se realizó a 15 de Noviembre de 2002, desde Junio de 1998, para un seguimiento mínimo de 6 meses y un máximo de 4 años 5 meses, con promedio de 29,8 meses.

La edad al momento de la cirugía varió entre 26 y 62 años, para un promedio de edad de 40,31 años; 23 caderas fueron derechas y 13 fueron izquierdas.

En cuanto al acortamiento, el mínimo fue de 36 milímetros con un máximo de 96 milímetros, para un promedio de 54,4 milímetros.

Según el tipo de Luxación un 52,8 %, es decir 19 caderas eran Tipo II, y un 47,2 %, es decir 17 caderas eran altas; al analizar el diámetro del canal el 67,8% de los canales requerían implantes por debajo de tamaño normal de los disponibles.

Al evaluar la profundidad acetabular, encontramos que en el 86% de las caderas era imposible colocar copas de

más de 42 milímetros sin riesgo de fracturar el trasfondo acetabular.

De acuerdo con el estudio, el 52,8 % de los tallos fueron cementados y el 47,2 % no cementados al inicio del estudio; una vez se pudo disponer de un vástago no cementado de tamaño pequeño, prácticamente todas las caderas subsiguientes recibieron con tallos no cementados. De las 36 caderas, 12 (33,3%) fueron tallos CDH 5, 8 caderas (22,2%) recibieron tallos de tamaño convencional en caderas primarias y el 44,5 % tallos no cementados pequeños.

El promedio de hueso metafisario distal resecaído fue de 25,6 milímetros, con una resección mínima de 15 y una máxima de 44 milímetros la discrepancia final no afectaba la marcha definitiva de los pacientes.

Se colocaron copas, de 36 hasta 48 milímetros, siendo el 66,7 % copas inferiores al mínimo usado en caderas primarias.

El número de anillos en la serie, obedece a la preferencia del coautor. Se encuentra un número considerable de cotillos cementados, CDH 36.

En todas las caderas salvo la complicación descrita se utilizó una placa DCP ancha de 6 orificios con injertos tipo papilla ósea, producto del fresado acetabular.

En cuanto al tiempo de consolidación, fue en promedio 4,22 meses.

El dolor y la severa cojera eran los factores fundamentales que hacían que la Escala de Harris tuviese un promedio de 39, con valores entre 11 y 53 preoperatorios que cambiaron a entre 76 y 95, con un promedio de 88; los buenos resultados creemos que se deben a la capacidad de la musculatura abductora que no se afecta con la osteotomía distal.

Discusión

Aquellos pacientes con discrepancias menores de 4 centímetros, pueden no requerir diafisectomía; ésta se plantea como un armamentario más en la solución de un gran problema.

Todas las caderas tenían un mal puntaje pre op en la Escala de Harris, casi todos jóvenes en plena capacidad laboral y actividad social. Consideramos que tanto la cirugía de revisión como los implantes están en constante evolución y no se debe negar de entrada este derecho del paciente joven.

Los tamaños acetabulares, requieren implantes pequeños y con frecuencia cabezas de diámetro 22 para lograr un ajuste perfecto, sin sacrificar reserva ósea para un futuro y sus posibles revisiones; aunque en nuestra serie, las copas cementadas tienen un valor importante (39%) el análisis retrospectivo de la serie nos muestra que son aquellas muy pequeñas (36), utilizadas en acetábulos igualmente pequeños. Deben preferirse los implantes de 40-42 no cementados.

Al principio de nuestro estudio, no se contaba con vástagos no cementados; siempre fué un motivo de preocupación el pequeño manto de cemento; la gran ventaja de este procedimiento, es que resuelve el problema de las anomalías del fémur proximal, adaptando fácilmente un tallo no cementado, sin importar su forma pues la osteotomía lo puede corregir, en la actualidad, casi todos nuestros vástagos son no cementados.

El dato de la resección en la diafisectomía respecto de la discrepancia de longitud de los miembros no fue consignado, sin embargo, ninguno de nuestros pacientes usa realce o calzado especial y en casi todos los examinados la discrepancia es menor de 1 centímetro.

En cuanto al tiempo de consolidación de la osteotomía, que causa la restricción del apoyo, equivale a que hubiésemos colocado injertos estructurales o auto injerto para mejorar la cobertura.

La mejoría en la Escala de Harris, fue muy elevada con un promedio de 39 hasta 88 en el sexto mes POP.

La Osteotomía Femoral Supracondílea permite que el fémur se maneje igual a las Artroplastias primarias, permite la corrección de la anisomelia y de la anteversión, lo que disminuye la incidencia de luxación así como una mejor capacidad de la musculatura abductora.

Nota: Las tablas con datos individuales de los pacientes se encuentran a disposición de lector.

Bibliografía

1. CHARNLEY, J. And Feagin, J.A.: Low Friction Arthroplasty in Congenital Subluxation of the Hip. *Clin. Orthop.* 91: 98, 1973.
2. HARRIS, W.H. Traumatic Arthritis of the Hip after Dislocation and Acetabular Fractures: Treatment by mold Arthroplasty. An end-result study using a new method of result evaluation. *J. Bone Joint Surg.* 51(A): 4 June, 1960.
3. DE LEE, J.G., Charnley, J. Radiological demerction of cemented sockets in Total Hip Replacement. *Clin. Orthop.* 121: 20-32, 1976.
4. HESS, W.E., and Umber, J.S.: Total Hip Arthroplasty in Chronically Dislocated Hips. Follow-up study on the protrusio-socket technique. *J. Bone Joint Surg.* 60(A): 948-954, Oct., 1978.
5. WEDGE, J.H., Wasilenko, M.J.; The natural History of Congenital Disease of the Hip. *J. Bone Joint Surg.* 61(B): 334-338, 1979.
6. CHARNLEY, J. Artroplastia de Baja Fricción de la Cadera. Teoría y Práctica. Salvat Editores, S.A. Mallorca, 1981.
7. EFTEKHAR N.S. and Stinchfield, F.E.: Total Replacement of the Hip by Low Friction Arthroplasty. *Orthop. Clin. North America*, 4: 483-501, 1974.
8. WAGNER, H. Osteotomies for Congenital Hip Dislocation. In: *The Hip: Proceedings of the 4th Open Scientific meeting of the Hip Society*, Mosby, St. Louis, p.45, 1976.
9. PONSETI I.V.: Morphology of the Acetabulum in Congenital Dislocation of the Hip. *Gross Histological and Roentgenographic studies.* *J. Bone Joint Surg.* 60(A): 586-599, 1978.
10. CALLAGHAN, J.J. Total Hip Arthroplasty: Clinical Perspectives. *Clin. Orthop.* 1992; (276): 33-40.
11. SPECTOR, M. Historical review of porous-coated implants. *J. Arthroplasty* 1987; (2): 163-177.
12. DUNN, H.K., Hess W.E. Total Hip Reconstruction in Chronically Dislocated Hips. *J. Bone Joint Surg.* , 58(A), Sept. 1976, 838-845.
13. TRONZO, R.G., Okin, M. Anatomic restoration of Congenital Hip Dysplasia in adulthood by Total Hip Displacement. *Clin. Orthop.* (106): 1975, 94-98.
14. HARRIS, W.H., Crothers, O et al. Total Hip replacement and femoral head bone grafting for severe acetabular deficiencies in adults. *J. Bone Joint Surg.* 59(A) Sept. 1977, 752-759.
15. CROWE, J.F., Mani, V.J., Ranawat, C.S. Total Hip replacement in Congenital Dislocation and Dysplasia of the Hip. *J. Bone Joint Surg.* 61(A) Jan. 1979, 15-23
16. DORR, L.D., Takei, G.K. and Conaty, J.P. Total Hip Arthroplasties in Patients less than 45 years Old. *J. Bone Joint Surg.* 65(A): 474-479, April 1983.
17. INCAVO S.J., Difazio, F.A., Howe, J.G. Cement less hemispheric acetabular components: 2-4- years results. *J. Arthroplasty*, 1993; (8) 573-580.
18. MORSCHER, E.W. Current status of acetabular fixation in primary total hip Arthroplasty. *Clin. Orthop.* 1992; (274): 172-193.
19. ANWAR, M.M., Sugano, N. et al. Total Hip Arthroplasty in the neglected congenital dislocation of the hip: A five to 14 year follow-up study. *Clin. Orthop.* 1993; (295) 127-134.
20. GREENWALD, A.S. Alternative Bearing surface overview. *Symposium of the 68th Annual Meeting of the A.A.O.S.* San Francisco, 2001.

21. WOOLSON, S.T., Harris, W.H. Complex Total Hip replacement for Dysplastic or Hypo plastic hips using miniature or micro miniature components. *J. Bone Joint Surg.*, 65(A), Oct. 1983, 1099-1108.
22. HARLEY, J.M., Wilkinson, J.A. Hip replacement for adults with unreduced congenital dislocation. A new surgical Technique. *J. BONE joint Surg.* 69(B), November, 1987, 752-755.
23. McQUEARY, F.G, Johnston, R.C. Coxarthrosis after congenital dysplasia. Treatment by Total Hip Arthroplasty without acetabular bone grafting. *J. Bone Joint Surg.*, 65(A) March 1983, 366-370.
24. HARTOFILAKIDIS, G., Stamos, K. et al. Low friction Arthroplasty for old untreated congenital dislocation of the hip. *J. Bone Joint Surg.* 70(B), March, 1988, 182-186.
25. LINDE, F, Jensen, J. Et al. Charnley Arthroplasty in Osteoarthritis secondary to Congenital Dislocation or Subluxation of the Hip. *Clin. Orthop.* (277) 1988, 164-171.
26. PAAVILAINEN, T., Hoikka, V. et al. Cement less Total replacement for severely dysplastic or dislocated hips. *J. Bone Joint Surg.*, 72(B), March 1990, 205-211.
27. DAVLIN, L.B., Amstutz, H.C. et al. Treatment of Osteoarthritis secondary to congenital dislocation of the hip. Primary cemented surface replacement, compared with conventional total hip replacement. *J. Bone Joint Surg.* 72(A), August 1990, 1035-1042.
28. FREDIN, H. Sanzen, L. et al. Total Hip Arthroplasty in high congenital dislocation. 21 hips with a minimum of five-year follow-up. *J. Bone Joint Surg.* 73(B), May, 1991. 430-433.
29. GARCIA, C. E., Munuera, L. Low friction Arthroplasty in severe acetabular dysplasia. *J. Arthroplasty*, 1993, (8), 459-469.
30. SCHULTZER, S.F, Harris, W.H. high placement of porous coated acetabular components in complex total hip Arthroplasty. *J. Arthroplasty*, 9: 1994, 359-367.
31. JASTY, M. Anderson, M.J., Harris, W.H. Total Hip Replacement for developmental Dysplasia of the Hip. *Clin. Orthop.*, 1995; (311), 40-51.
32. SILBER, D.A. Engh, C.A. Cementless total hip Arthroplasty with femoral head bone grafting for Hip Dysplasia. *J. Arthroplasty* 5: 231-240, 1990.
33. PAAVILAINEN, T. Hoikka, V. Paavolainen, P. Cementless Total Hip Arthroplasty for congenitally dislocated or dysplastic Hips. Techniques for replacement with a straight femoral component. *Clin. Orthop.* 297: 71-81, 1993.
34. HASEGAWA, Y. Iwata, H. Iwase, T. Et al. Cementless Total Hip Arthroplasty with autologous bone grafting for Hip Dysplasia. *Clin. Orthop.* 324: 179-186, 1996.
35. BECKER, D.A., Gustilo R.B.: Double-chevron subtrochanteric femoral shortening osteotomy in Total Hip Arthroplasty for high-riding developmental dislocation of the Hip. *J. Arthroplasty* 12: 880-888, 1997.
36. DORR, L.D., Tawakkol, S, Moorthy, M., Long, W. Wan, Z.: Medial protrusion technique for placement of a porous-coated hemispherical acetabular component without cement in a total hip arthroplasty in patients who have acetabular dysplasia. *J. Bone Joint Surg.* 81(A): 83-92, 1999.
37. BERRY, D.J. T.H.A. In patients with mild to moderate dysplasia/subluxation. *Proceedings, Annual meeting AAOS, Dallas Texas*, 161-162, 2002.
38. MAC ENZIE, J.R., Kelley S.S., Johnston, R.C. Total Hip Replacement for coxarthrosis secondary to congenital dysplasia and dislocation of the hip. Long-term results. *J. Bone Joint Surg.* 78(A): 55-61, 1996.
39. HADDAD, F.S., Masri, B.A. , Garbuz, D.S., Duncan, C.P.: Primary Total Replacement of the dysplastic hip. *J. Bone Joint Surg.* 81(A): 1462-1482, 1999.
40. DAVIES, J.P., Harris, W.H., In vivo and in vitro studies of pressurization of femoral cement in total Hip Arthroplasty. *Arthroplasty*; 8: 585-591, 1993.
41. ENGH, C.A. Total Hip Arthroplasty in patients with High dislocation. *Proceedings, Annual meeting, AAOS, Dallas, Texas*, p. 163-164, 2002.
42. GILL, T.J., Sledge, J.B., Muller, M.E.; Total Hip Arthroplasty with use of an acetabular reinforcement ring in patients who have congenital dysplasia of the hip. *J. Bone Joint Surg.* 80(A): 969-979, 1998.
43. BARRACK, R.L., Mulroy, R.D., Jr. Harris, W.H.; Improved cementing techniques and femoral component loosening in young patients with hip Arthroplasty: A 12 year radiographic review. *J Bone Joint Surg.* 74(B): 385-389, 1992.
44. SOCHART, D.H., Porter, M.L.; The long term results of Charnley low-friction arthroplasty in young patients who have congenital dislocation, degenerative osteoarthritis or rheumatoid arthritis. *L. Bone Joint Surg.* 79(A): 1599-1617, 1997.
45. RESTREPO, N. Evolución Histórica de la Artroplastia Total de Cadera en el tratamiento de la Luxación Congénita Inveterada. *Rev. Col. de Or. Tra.*, Vol. 13, (2), 135-144, Agosto, 1999.
46. RESTREPO, N. Artroplastia Total Híbrida de Cadera en Luxación Congénita Inveterada. Estudio Prospectivo en Nariño. *Rev. Col. de Or. Tra.*, Vol. 13, (2), 145-154, Agosto, 1999.
47. JAROSZYNSKI, G. WOODGATE, I., SALEH, K., GROSS, A.E.: Total Hip Replacement for the dislocated Hip. *J. Bone Joint Surg.* 83(A): 272-282, 2001.
48. YASGUR, D.J., Stuchin, S.A., Adler, E.M., DI Cesare, P.E.; Subtrochanteric femoral shortening Osteotomy in Total Hip Arthroplasty for High riding developmental dislocation of the hip. *J. Arthroplasty* 12: 880-888, 1997.