

Fijación posterior con placas para fracturas cervicales subaxiales.

Experiencia Multicéntrica 1992 – 2003 – Hospital Militar Central.

Dr. Javier Matta Ibarra* , Dr. Victor Arrieta María**, Dr. Mauricio Rozo Franco***, Dr. Edgar Hernández Perdomo***

* Ortopedista -Traumatólogo, Jefe Cirugía de Columna Vertebral y Pelvis. Servicio de Ortopedia y Traumatología, Hospital Militar Central. Docente Universidad Militar Nueva Granada.

** Ortopedista-Traumatólogo, Cirugía de Columna Vertebral y Pelvis. Servicio de Ortopedia y Traumatología, Hospital Militar Central.

*** Residente Cuarto año, Servicio de Ortopedia y Traumatología. Universidad Militar Nueva Granada, Hospital Militar Central.

Universidad Militar Nueva Granada. Hospital Militar Central. Servicio de ortopedia y traumatología

Correspondencia: Dr. Javier Matta Ibarra, Hospital Militar Central, Servicio de Ortopedia y Traumatología, Transversal 5ª No 49-00 Piso Séptimo Norte. Telefax 3486868 Ext. 5261

E-mail: jmatta@claustro.urosario.edu.co

Resumen

DISEÑO DEL ESTUDIO: Descriptivo, serie de casos, prospectivo, multicéntrico.

OBJETIVO: Revisar la experiencia con la técnica de fijación mediante placas y tornillos de 3.5mm.

MARCO CONCEPTUAL: Los cerclajes de alambre utilizados en el pasado para la estabilización de la columna cervical no controlan fuerzas de carga axial, rotación o extensión; Roy Camille (1970) popularizó la fijación con placas con buenos resultados; en nuestro medio no hay reportes publicados con dicha técnica.

MATERIALES Y MÉTODO: 50 pacientes fueron intervenidos entre febrero 1992 y junio 2003, promedio edad 32 años (15-66); promedio seguimiento 76 meses (9-145). Se analizaron según diagnóstico, mecanismo, compromiso neurológico, lesiones asociadas, región fijada, implantes utilizados, ortesis y complicaciones.

RESULTADOS: Las lesiones más frecuentes fueron luxofracturas 86%, nivel más comprometido C5-C6 42%, mecanismo por accidente de tránsito 42%. En cuanto al estado neurológico prequirúrgico, se encontró déficit completo 46%, incompleto 30% y sin déficit 24%. Todos los pacientes con déficit incompleto mejoraron en el seguimiento. No se presentaron complicaciones relacionadas con la técnica quirúrgica como pseudoartrosis o ruptura del material, lesiones vasculares o neurológicas.

RECOMENDACIONES: La técnica descrita se considera segura ya que proporciona estabilidad biomecánica inmediata, facilita la rehabilitación y su incidencia de complicaciones es baja.

PALABRAS CLAVE: Fracturas cervicales subaxiales, fijación posterior con placas

Abstract

Posterior fixation using plates for subaxial cervical fracture

Multicentric Experience 1992-2003 - Hospital Militar Central

Design of the study: Descriptive, series of cases, prospective, multicentric.

Objective: To evaluate experiences with the technique of fixation using plates and 3.5mm screws.

Conceptual framework: The wire loops used in the past to stabilise the cervical column do not control axial, rotational or extension forces; Roy Camille (1970) popularised fixation using plates with positive results; in our field there are no reports published on this technique.

Materials and method: 50 patients, with an average age of 32 (15-66), underwent surgical interventions between February 1992 and June 2003. Average follow-up was 76 months (9-145). They were evaluated according to diagnostic, mechanism, neurological compromise, associated lesions, region fixated, implants utilized, braces and complications.

Results: The most common lesions were luxofractures (86%); the most compromised level was C5-C6 (42%); the most common mechanism was a traffic accident (42%). As for the pre-operative neurological state, 46% showed a total deficiency, 30% presented an incomplete deficiency, and 24% presented no deficiency. All patients with an incomplete deficiency improved during follow-up. There were no complications, such as pseudo-arthritis, rupture of material, vascular or neurological lesions, related to the surgical technique.

Recommendations: The technique described is considered to be safe, since it provides immediate bio-mechanical stability, facilitates rehabilitation and has a low incidence of complications.

Key words: Subaxial cervical fractures, posterior fixation with plates

Introducción

La incidencia de lesiones de la columna cervical es de aproximadamente 2 a 3 % en los pacientes politraumatizados, y cerca de 30.000 lesiones cervicales son documentadas anualmente en el Reino Unido.⁽¹⁾

La patología traumática produce inestabilidad segmentaria de la columna cervical, la cual requiere una fijación interna rígida con el propósito de: estabilizar, reestablecer o mantener el alineamiento vertebral, obtener una fusión sólida que asegure estabilidad a largo plazo y facilitar la rehabilitación.^(2,3,4,5,6)

Como criterios radiográficos básicos de inestabilidad para la patología traumática subaxial se consideran: Cifosis mayor de 11 grados, listesis mayor de 3.5 mm, pérdida de altura del cuerpo vertebral mayor de 25 %.⁽⁷⁾

Con el objetivo de simplificar el análisis del diagnóstico, estabilidad y déficit neurológico de las diversas lesiones traumáticas vertebrales, en el Servicio de Ortopedia y Traumatología del Hospital Militar – Clínica de Columna y Pelvis, se ha adoptado la siguiente clasificación diagnóstica:

- *Esguince*: Lesión estable que únicamente compromete partes blandas y cursa sin déficit neurológico.
- *Subluxación*: Lesión estable que únicamente compromete partes blandas, presenta deslizamiento inferior a 3.5 mm (listesis < 25%) y cursa sin déficit neurológico.
- *Luxación unifacetaria*: Lesión potencialmente inestable que compromete partes blandas, cursa con deslizamiento de 3.5-5mm (listesis 25 - 50%), puede causar radiculopatía por compresión de la raíz en el foramen.
- *Luxación bifacetaria*: Lesión potencialmente inestable que compromete partes blandas, cursa con deslizamiento > 5mm (listesis > 50 %), puede ocasionar mielopatía compresiva con déficit neurológico mayor.
- *Luxofractura*: Lesión inestable que compromete partes blandas y óseas, usualmente cursa con déficit neurológico completo.
- *Fractura por compresión o acuñaamiento*: Lesión que puede ser estable o inestable de acuerdo a los criterios radiológicos

de inestabilidad mencionados previamente, implica colapso anterior del cuerpo vertebral y usualmente cursa sin déficit neurológico.

- *Fractura por estallido*: Lesión que puede ser estable o inestable según los criterios radiográficos mencionados, implica desplazamiento de fragmentos óseos al canal raquídeo y colapso del cuerpo vertebral y puede asociarse o no a déficit neurológico.
- *Fractura por arma de fuego*: Debe considerarse como capítulo aparte ya que su biomecánica es totalmente diferente a los traumas convencionales descritos previamente. La estabilidad raquídea puede afectarse dependiendo del compromiso anatómico de la unidad vertebral y la lesión neurológica puede ocasionarse por la trayectoria del proyectil o la magnitud de la onda expansiva.

La fijación interna de la columna subaxial (C3-C7) fue iniciada por Hadra⁽⁸⁾ en 1891 quien utilizó cerclajes interespinosos para el tratamiento de luxofracturas y posteriormente para el manejo del mal de Pott. Rogers⁽⁹⁾ en 1942, describió una técnica de alambreado simple que fija las apófisis espinosas adyacentes, adicionando injertos óseos para el tratamiento de las luxofracturas y posteriormente Holdsworth y Hardy^(10,11) en 1953 popularizaron dicha técnica.

Estudios biomecánicos han demostrado que estas fijaciones con alambres estabilizan principalmente en flexión, proporcionando poca estabilidad en extensión, rotación o a la compresión axial. Roy Camille^(6,12-14) en 1970 implementó la utilización de placas fijadas con tornillos a las masas laterales y posteriormente fueron realizadas modificaciones a su técnica por Magerl y Anderson^(4,15,16) quien reportó en 1991 su experiencia con el uso de placas AO (Asociación Osteosíntesis).

El principio de la estabilización con placas es proporcionar una fijación estable de la banda de tensión en flexión, mejorar el control de la rotación y actuar como sostén en extensión, presentando como ventajas una mejor estabilidad biomecánica en comparación a las técnicas de alambreado y la posibilidad de usarse en presencia de fracturas de las láminas o de los procesos espinosos,^(2,17-21) así como también disminuyen el riesgo de pseudoartrosis y permiten el uso de ortesis más ligeras, facilitando la rehabilitación.^(2,18-21) Se ha

reportado por varios autores baja incidencia de complicaciones vasculares o neurológicas inherentes a la técnica quirúrgica.^(4,22-28)

En el Hospital Militar Central se implementó desde 1992 la utilización de placas de 3.5mm, para el manejo de las fracturas de la columna subaxial; secuencialmente se utilizaron placas DCP (acero), placa gancho (acero), placa de reconstrucción pélvica (acero) y en los últimos años la placa cervical (titanio) (*Figura 1*), la cual facilita los controles postoperatorios con resonancia magnética.⁽²⁹⁾

En la literatura nacional no existen reportes de experiencia clínica con ésta técnica, hecho que motivó la revisión de la casuística del Hospital Militar Central.^(27,28,29)

Materiales y método

Estudio descriptivo, tipo serie de casos, prospectivo y multicéntrico, que revisa la experiencia de la fijación cervical por vía posterior con placas 3.5mm para lesiones traumáticas inestables de la región subaxial.

El estudio analiza 50 pacientes ingresados al estudio por muestreo no aleatorio, secuencial, Tabla 1 (ver anexos), durante un periodo de 12 años, comprendido entre febrero de 1992 y junio del 2003. Se llevaron a cabo en Bogotá: Hospital Militar Central 39 casos, Hospital Clínica San Rafael 1 caso; Clínica Palermo 1 caso; Clínica Reina Sofía 1 caso. Pasto: Hospital Departamental de Nariño 6 casos, Seguro Social 1 caso, Hospital San Pedro 1 caso).

Se incluyeron los casos que cumplieron con los criterios anatómicos, diagnósticos, radiológicos, quirúrgicos y éticos descritos a continuación.

- Anatómicos: Lesiones que comprometieron la columna cervical subaxial.
- Diagnósticos: Lesiones inestables de columna cervical subaxial de etiología traumática tipo luxación uni o bifacetaria, luxofractura, fractura por compresión o acuñaamiento, fractura por estallido y fractura por arma de fuego.
- Radiográficos: Cifosis mayor de 11 grados, listesis mayor de 3.5 mm, pérdida de altura del cuerpo vertebral mayor de 25 %.

- Quirúrgicos: Pacientes intervenidos con la participación directa del primer coautor y estabilizados con placas y tornillos de 3.5mm AO (*Figura 1*). (Asociación de Osteosíntesis), con un seguimiento mínimo de 9 meses.



Figura 1. Placas AO 3.5mm. De izquierda a derecha DCP acero, placa gancho, reconstrucción pélvica acero y cervical titanio.

- Éticos: Los pacientes objeto de estudio presentan lesiones traumáticas inestables de la columna cervical, por lo cual la única alternativa de tratamiento es la estabilización quirúrgica, procedimiento cuyos beneficios exceden los riesgos y se programa como urgencia lo cual exime la presentación de cada caso a un comité de ética. Los pacientes recibieron información acerca de la complejidad de la lesión y la necesidad de programarse para un tratamiento operatorio. Se les explicaron los riesgos inherentes a la cirugía y los beneficios de la misma. Todos autorizaron mediante un consentimiento informado el procedimiento.

Las variables consideradas para éste estudio fueron: Diagnóstico, mecanismo de producción, lesiones asociadas, región anatómica fijada, descompresión quirúrgica (previa o en el mismo acto operatorio), número de tornillos colocados en las vértebras cervicales o torácicas, ortesis empleada en el postoperatorio y complicaciones inherentes a la técnica quirúrgica como lesiones vasculares o neurológicas, infección, pseudoartrosis, aflojamiento o ruptura del material. Además se consideró el déficit neurológico pre y postoperatorio clasificado según la Escala ASIA (American Spine Injury Association)⁽³⁰⁾, así:

- A. Déficit completo. Sin función motora o sensitiva preservada en los segmentos sacros S4 – S5.

- B. Déficit incompleto. Función sensitiva sin función motora preservada por debajo del nivel neurológico.
- C. Déficit incompleto. Función motora preservada bajo el nivel neurológico con una calificación de la fuerza muscular de un grado menor que 3/5.
- D. Déficit incompleto. Función motora preservada bajo el nivel neurológico con una calificación de la fuerza muscular de un grado mayor o igual a 3/5.
- E. Normal. Funciones motoras y sensitivas normales.

Con respecto a los instrumentos de medición, se diseñó una tabla de recolección de información que incluía datos básicos relativos a la historia clínica; se registraron las variables descritas y posteriormente se codificaron numéricamente para ser procesados por el programa estadístico. Los datos se recolectaron prospectivamente por el primer coautor.

Se utilizó estadística descriptiva del tipo porcentajes, medidas y desviación estándar. Los datos fueron procesados por computador con el sistema S.P.S.S. (Solving Problem and Service Solution).

Procedimiento

Técnica Quirúrgica

Siguiendo los lineamientos de la AO, se efectúa planeamiento preoperatorio sobre radiografías simples. Una vez colocado el paciente en decúbito prono (Figura 2) con soporte de Mayfield y tracción craneana se realiza un abordaje mediano vía posterior exponiendo subperióticamente el segmento involucrado.

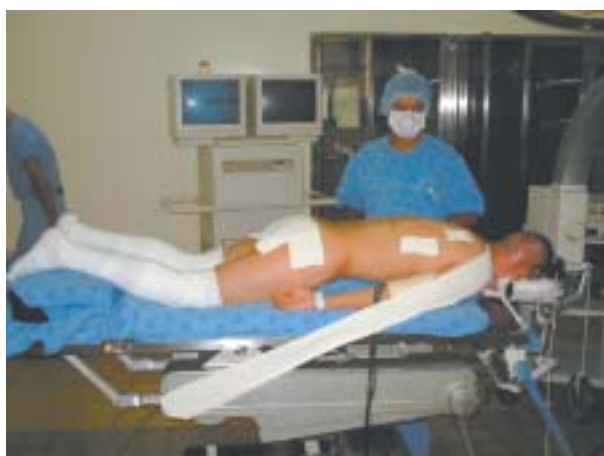

Figura 2. Colocación del paciente en el soporte de Mayfield.

En la región *subaxial* se utiliza placas con tornillos fijados en forma bicortical a las masas laterales según la técnica descrita por Magerl (Figura 3 A y 3 B), iniciando la inserción 2 mm medial y craneal al centro de la masa articular; cada tornillo orientado 20 – 25 grados en dirección divergente y 30 – 40 grados en dirección cefálica o paralelos a la carilla articular.

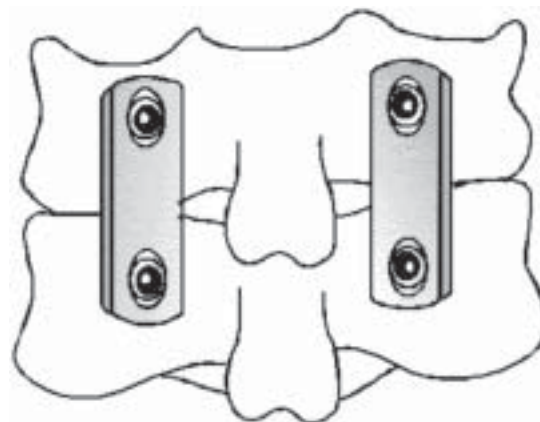


Figura 3 A. Vista posterior del esquema de la fijación con placas y tornillos en las masas laterales.

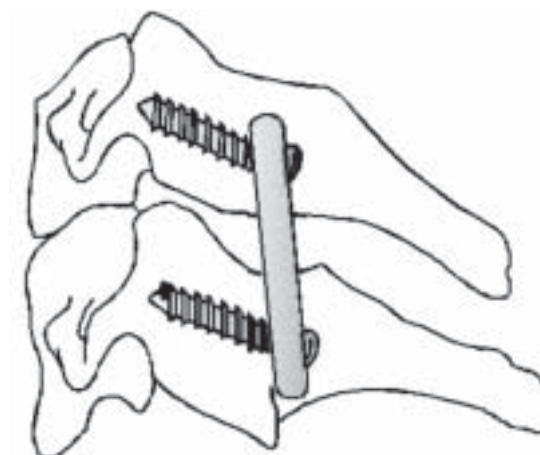


Figura 3 B. Vista lateral del esquema de la fijación con placas y tornillos en las masas laterales.

En la región *torácica alta* se coloca tornillos transpediculares, previa realización de una pequeña laminotomía-flavotomía, con el objeto de visualizar y palpar la pared interna del pedículo; ésta técnica de identificación del pedículo obvia el control fluoroscópico intraoperatorio.

En el Hospital Militar Central, por convenio interno, los procedimientos descompresivos se practican por el Servicio

de Neurocirugía y las estabilizaciones (fijación-fusión-artrodesis) por el Servicio de Ortopedia y Traumatología (Figura 4 A y 4 B). La fijación interna se efectúa utilizando equipo básico de osteosíntesis de 3.5 mm, fijando la columna cervical con placas y tornillos.

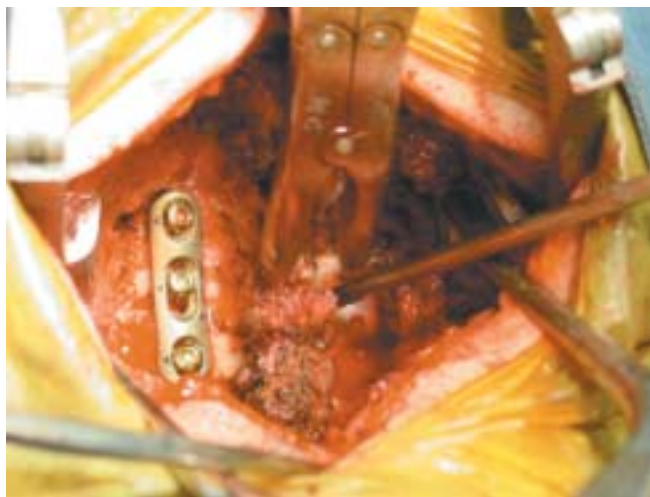


Figura 4 A. Descompresión neurológica transoperatoria.

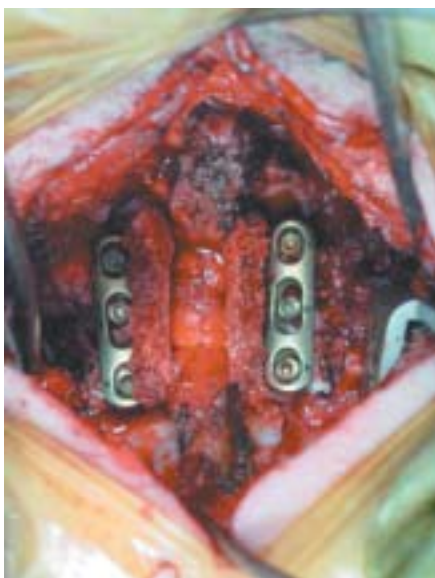

Figura 4 B. Imagen donde se observa la colocación de injertos óseos en bloque.

La fusión y artrodesis se efectúa empleando injertos autólogos córtico-esponjosos de cresta iliaca.

En el postoperatorio se controla el paciente clínica y radiológicamente por consulta externa a las dos, seis, doce semanas y posteriormente de acuerdo a necesidad según evolución. La ortesis se retira una vez la consolidación ra-

diológica es confirmada (generalmente a las 12 semanas).

Resultados

Se analizaron 50 pacientes intervenidos quirúrgicamente en un periodo de 12 años (1992 – 2003), 45 hombres (90%) y 5 mujeres (10%) con un promedio de edad de 32 años (rango 15 a 66) (Figura 5).

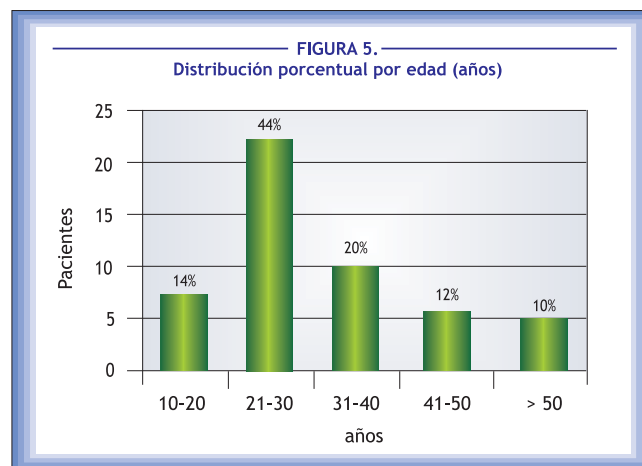


Figura 5.

La Figura 6 representa la distribución porcentual según diagnóstico, siendo la luxofractura la lesión más frecuente (86%) (Figura 7A-7B, Figura 8A-8E), seguida por fracturas producidas por arma de fuego 8% y fracturas por estallido 6%. Los niveles más comúnmente lesionados fueron C5-C6 y C4-C5 en un 42% y 22% respectivamente.

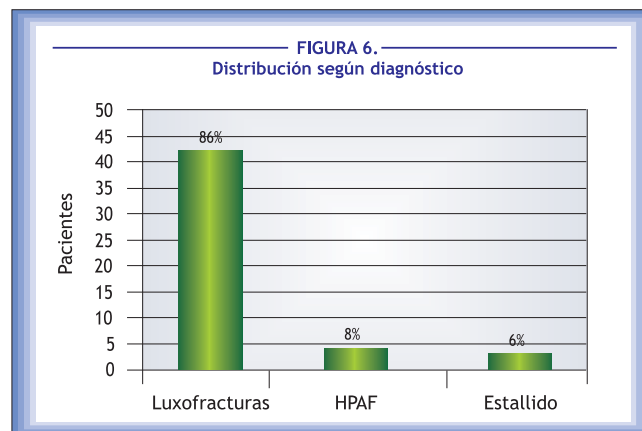


Figura 6.

Como mecanismos de trauma encontramos accidentes de vehículo motor en 21 casos (42%), caída de altura 17 casos (34%), clavado en agua poco profunda 5 casos (10%), herida por proyectil de arma de fuego 4 casos (8%) y trauma contundente 3 casos (6%) (Figura 7).

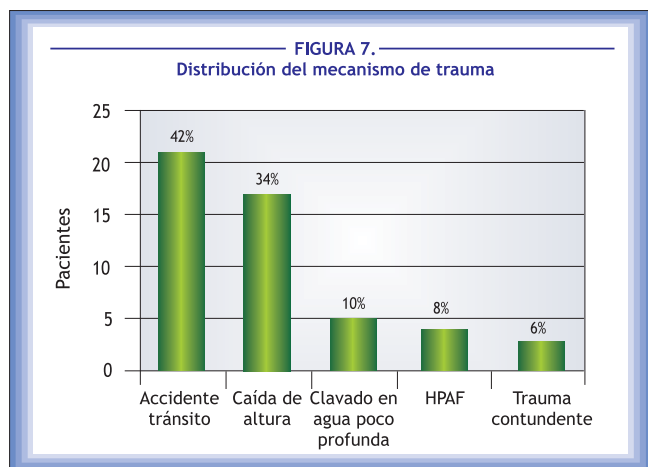


Figura 7.

En cuanto a lesiones asociadas, 21 pacientes (42%) las presentaron: lesiones de columna en otro nivel 2 casos (4%), trauma craneofacial 13 casos (26%), trauma en extremidades 9 casos y trauma de tórax 1 caso.

El estado neurológico (valorado con la Escala ASIA) pre y post operatorio se describe en la Tabla 2. Doce pacientes ingresaron neurológicamente indemnes, 38 presentaron déficit neurológico en la valoración inicial, 23 completo y 15 incompleto. Durante el seguimiento se observó que 16 pacientes cambiaron su condición neurológica: 9 pacientes cambiaron de D a E, 3 de B a C, 1 de A a D, 1 de B a D, 1 de B a E y 1 de C a D.

Estado Neurológico	Pre Operatorio	Post Operatorio
A	23	22
B	5	0
C	1	3
D	9	3
E	12	22

Tabla 2. Evaluación del estado neurológico de los pacientes en el pre y post operatorio.

A 19 pacientes se les realizó descompresión neurológica (11 por vía posterior y 7 por vía anterior y uno por doble vía), de éste grupo 9 pacientes tenían ASIA A, ASIA B 2 pacientes, ASIA C un paciente, ASIA D 6 pacientes y ASIA E un paciente. Seis de quince pacientes con déficit neurológico parcial inicial no se descomprimieron; 4 de ellos presentaban luxofracturas que fueron reducidas en forma cerrada mediante tracción craneana y mejoraron espontáneamente de su déficit neurológico.

En cuanto al segmento anatómico, 41 pacientes fueron fijados en la región subaxial y 9 en la unión cervicotorácica. El número mínimo de vértebras fijadas fue 2 (32%) y máximo 5 (2%). En 48% de los casos se fijaron 3 vértebras (Figura 10). Se colocaron en total 277 tornillos, de los cuales 261 fueron en las masas laterales (bicorticales) y 16 transpediculares en las vértebras torácicas altas. Como materiales de osteosíntesis se utilizaron placas de reconstrucción cervical en 28 pacientes (56%), placas de reconstrucción pélvica en 14 pacientes (28%), placas gancho en 4 pacientes (8%) y placas DCP en 4 pacientes (8%). La artrodesis se realizó en todos los casos con injertos autógenos de cresta iliaca.

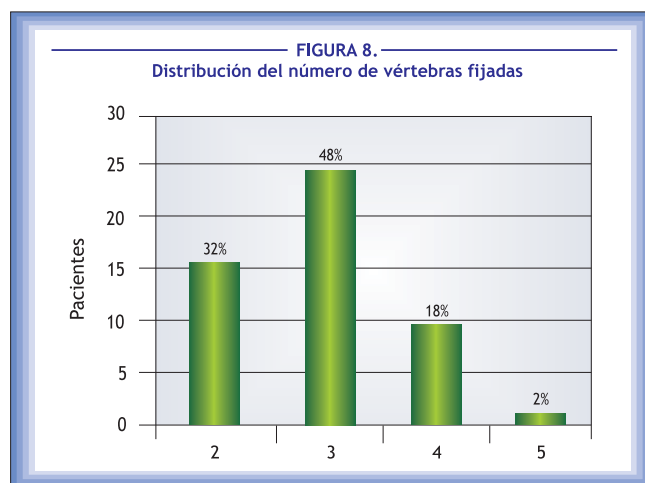


Figura 8.

En tres casos se justificó fijación anterior adicional, por tratarse de procedimientos reconstructivos que implicaron corpectomía.

Se cuantificó el tiempo quirúrgico en 31 pacientes con un promedio de duración de 131 minutos por procedimiento.

La única complicación relacionada con la técnica quirúrgica fue un caso (2%) de infección superficial en el sitio

donante de injertos (cresta iliaca). No se presentaron casos de pseudoartrosis, aflojamiento o ruptura del material, ni complicaciones vasculares o neurológicas. Tres pacientes fallecieron durante el seguimiento, ninguno por causas relacionadas con la cirugía.

Las ortesis utilizadas en el postoperatorio fueron: collar de Philadelphia 35 casos (70%), ortesis cervicotorácica 13 casos (26%), ortesis cervico-toraco-lumbo-sacra en dos pacientes (4%), quien presentaba fractura estable asociada en la columna torácica.

El promedio de seguimiento de los pacientes fue de 76 meses (rango 9-145); 3 pacientes fallecieron durante el seguimiento por causas no asociadas en forma directa con la técnica quirúrgica.

Discusión

Acorde con la literatura internacional en el presente trabajo encontramos que las lesiones traumáticas de la columna cervical son más frecuentes en pacientes jóvenes⁽¹⁾ y ocasionadas en su mayoría por accidentes de vehículo motor.^(1,31) En nuestra serie la incidencia de fracturas en pacientes masculinos fue de (90%), probablemente por tratarse de una casuística con personal militar en su mayor parte.

La lesión de mayor incidencia fue la luxofractura (86%), nivel más comprometido C5-C6 (42%), hallazgos similares a los reportados por Anderson y cols (3), Vital y cols.⁽³¹⁾ Robertson.⁽¹⁾ La región anatómica más frecuentemente fijada fue la cervical baja (82%) en comparación con la unión cervicotorácica, estos hallazgos se correlacionan con lo reportado por varios autores entre ellos Ebraheim y cols.^(3,4,5,32)

El déficit neurológico inicial se presentó en 76% de nuestra casuística (38 pacientes); de éstos, 23 pacientes (46%) fueron clasificados como ASIA A, datos similares a los presentados por Vital en su serie de 168 casos.⁽³¹⁾ Sólo uno de los pacientes con ASIA A presentó recuperación neurológica, acorde con lo descrito en la literatura, respecto a que 99% de los pacientes con déficit neurológico completo no presentan ninguna recuperación funcional.^(30,33)

Todos los pacientes con déficit incompleto en el preoperatorio mejoraron en el postoperatorio en al menos un grado de la Escala ASIA, situación similar a lo informado en otras series.⁽³⁵⁾

A un paciente sin déficit neurológico se le practicó procedimiento descompresivo (foraminotomía), por presentar dolor radicular severo e incapacitante.

Seis pacientes con déficit parcial no fueron descomprimidos quirúrgicamente, puesto que se trataba de luxofracturas las cuales fueron reducidas anatómicamente en forma cerrada con tracción craneana; la reducción cerrada descomprime indirectamente las estructuras neurológicas.

Algunos de los pacientes con déficit neurológico completo fueron descomprimidos quirúrgicamente a criterio del Servicio de Neurocirugía, probablemente con la expectativa de ganancia funcional de una raíz nerviosa, cuando la lesión neurológica se localiza en el segmento medular de donde emerge el plexo braquial.

El tiempo quirúrgico en promedio fue de 131 minutos. Esto demuestra que con experiencia, el procedimiento se puede efectuar en un periodo de tiempo relativamente corto; sin embargo, en la literatura revisada no hemos encontrado datos comparativos al respecto.

Es importante destacar que no se presentaron lesiones de tipo neurovascular asociadas a la técnica, hallazgo similar reportado por Anderson y cols⁽³⁾ en su serie de 30 pacientes; en la literatura revisada sí existen reportes de lesiones intraoperatorias por otros autores: una lesión neurológica medular descrita por Ebraheim en su serie de 36 pacientes^(23,32) Cuatro lesiones de raíz nerviosa (5%) reportadas por Heller y cols^(28,35) en su serie de 78 pacientes con fijación subaxial.

En los pacientes en quienes se fijó la unión cervicotorácica tampoco se presentaron complicaciones neurológicas durante la inserción de los tornillos transpediculares en las vértebras torácicas altas; esto, gracias a que su inserción fue realizada bajo visión directa de la pared interna del pedículo a través de una pequeña laminotomía-flavotomía, técnica también practicada por otros autores entre ellos Albert y cols.⁽²²⁾

En nuestra serie todas las fracturas consolidaron, no se presentaron casos de pseudoartrosis; Ebraheim⁽⁴⁾ reportó un caso de no unión en su serie, lo mismo que Heller^(28,35) Lo anterior deja entrever que la incidencia de pseudoartrosis cuando se utilizan placas es baja.^(25,35,36) Cuando se utili-

zan aloinjertos y fijaciones con cerclajes de alambre aumentan la incidencia de pseudoartrosis.

En cuanto a la falla ósea o del material, Ebraheim y cols.⁽⁴⁾ encontraron aflojamiento de los tornillos en 6 de sus pacientes, probablemente relacionado con la técnica de fijación unicortical. La serie de Heller y cols⁽²⁸⁾ reporta 1,1% de aflojamiento. Es importante destacar que la técnica quirúrgica estandarizada, con la participación directa del primer coautor en todos los casos operados, aunada a la técnica de fijación estable bicortical de los tornillos y a una exhaustiva fusión y artrodesis con injertos autógenos, posiblemente explicó la ausencia de aflojamiento y/o ruptura del material de osteosíntesis en nuestra serie.^(19- 21, 25, 29, 37, 38, 39)

Recomendaciones

Con base en la experiencia reunida, la presente técnica se recomienda por los siguientes aspectos:

- Puede utilizarse para el manejo de inestabilidad cervical de etiología traumática.
- Es útil en pacientes que presenten fractura de la lámina y/o apófisis espinosas.
- Se puede utilizar en cualquier nivel subaxial o en la unión cervicotorácica.
- Puede aplicarse en inestabilidades uni o multisegmentarias.
- Es un procedimiento seguro con una baja incidencia de complicaciones.

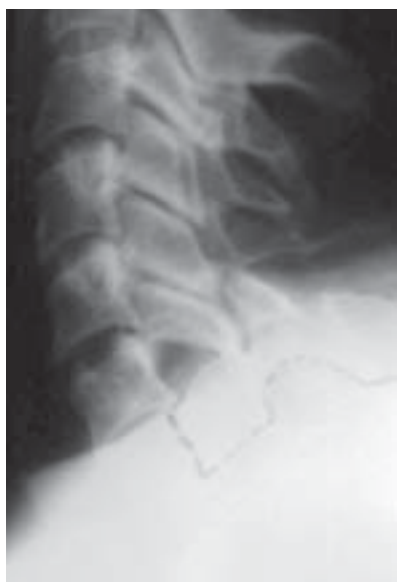

Figura 7 A. Rx lateral columna cervical donde se evidencia luxofractura C6-C7.

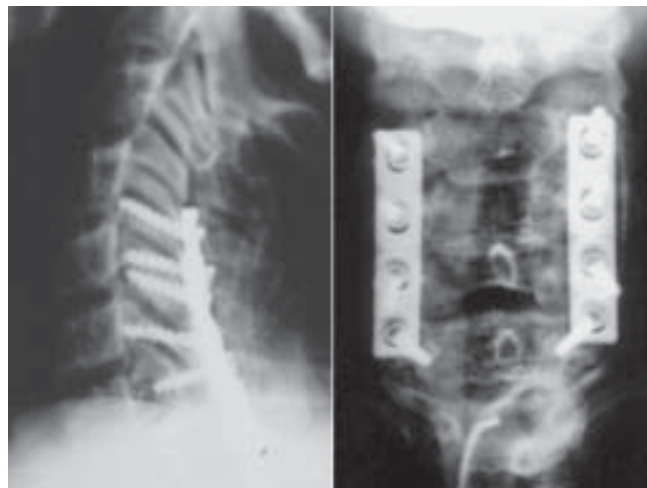


Figura 7 B. Vista anteroposterior y lateral que muestra la técnica de fijación y reducción completa.

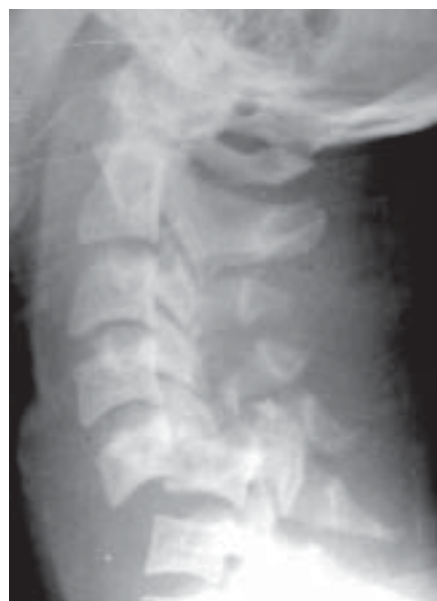

Figura 8 A. Rx lateral columna cervical donde se evidencia luxofractura C5-C6 y hematoma prevertebral entre C2 y C6.

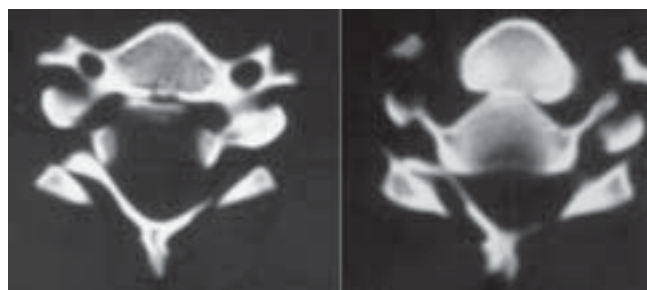


Figura 8 B. Tomografía computarizada donde se observa ensanchamiento del canal raquídeo y doble imagen de cuerpo vertebral.

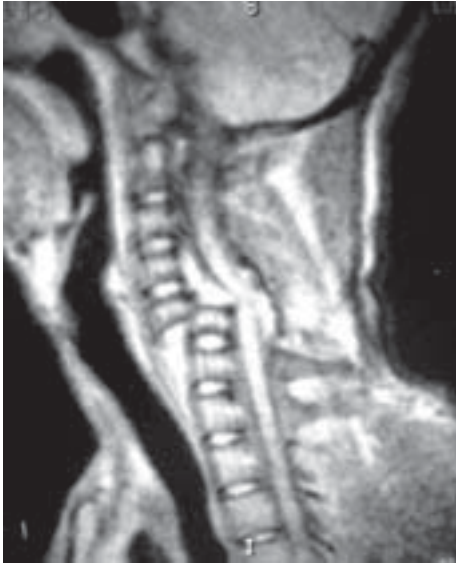

Figura 8 C. Resonancia magnética que muestra el desplazamiento del cuerpo vertebral de C5 y contusión medular a nivel C6.

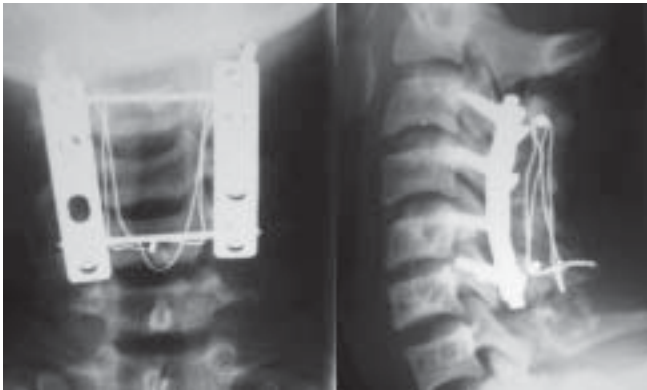

Figura 8 D. Resultado postoperatorio que muestra una reducción anatómica y una fijación estable.



Figura 8 E. Paciente reincorporado a la vida militar activa.

Bibliografía

1. Robertson A., Branfoot T., Barlow F., Giannoudis B. Spinal Injury Patterns Resulting From Car and Motorcycle Accidents. *Spine* 2002; Vol 27: 2825-2830.
2. An HS: Internal fixation of the cervical spine: Current indications and techniques. *JAAOS* 1995; Vol 3, N° 4, pp 194-206.
3. Anderson PA, Henley MB, Grady MS, Montesano PX, Winn HR: Posterior cervical arthrodesis with AO reconstruction plates and bone graft. *Spine* 1991; 16 (Suppl):S72-9.
4. Ebraheim N, Rupp RE, Savolaine ER, Brown JA: Posterior plating of the cervical spine. *Journal of spinal Disorders* 1995; 8:2 pp 111-115.
5. Nazarian SM, Louis RP. Posterior internal fixation with screw plates in traumatic lesions of the cervical spine. *Spine* 1991; 16 (Suppl):S64-71.
6. Roy-camille R, Saillant C, Mazel C: Internal fixation of the unstable cervical spine by a posterior osteosynthesis with plates and screws. In: *Cervical Spine Research Society, ed. The cervical spine*. 1989, 2nd ed. Philadelphia: Lippincott, 390-396.
7. White A., Panjabi A. Update On The Evaluation Of Instability Of The Lower Cervical Spine. 1997 Instructional Course 36: 499-520
8. Hadra BE: The classic wiring of vertebrae as a means of immobilization in fractures and Pott's disease, *Med Times and Register* Vol 22, May 23, 1891, Berthold E. Hadra. *Clin. Orthop* 1975, 112:4-8.
9. Rogers W: Fractures and dislocations of the cervical spine. *J Bone Joint Surg [Am]* 1957; 39:341-76.
10. Holdsworth FW, Hardy A: Early treatment of paraplegia from fractures of the thoraco-lumbar spine. *J Bone Joint Surg* 1953; 35B:540-550.
11. Mihara H., Cheng B., David S., Ohnari K., Zdeblick T. Biomechanical Comparison of Posterior Cervical Fixation. *Spine* 2001. Vol 26: 1662-1667.
12. Roy-camille R, Mazel CL, Saillant G: *Cervical spine I*. New York: Springer-Verlag 1987,163- 74.
13. Roy-camille R, Saillant G, Berteaux D, Et AL: Early management of spinal injuries. In: McKibbin B, ed. *Recent advances in orthopaedics*. Edinburgh: Churchill Livingstone, 1979 :57-87.
14. Roy-camille R, Saillant G, Laville C, Benazet JP. Treatment of lower cervical spinal injuries C3 to C7. *Spine* 1992; 17 (Suppl):S442-6.
15. Koh Y, Lim TH, You JW, Eck J: A biomechanical comparison of modern anterior and posterior plate fixation of the cervical spine. *Spine* 2001; 26 number 1 15-21.
16. Muffoletto A., Yang J., Vadhwa M., Hadjipavlou A. Cervical Stability With Lateral Mass Plating. *Spine* 1998; May; 23 (9): 975-982.
17. Aebi M., Thalgot J.S., Webb J.K. Técnicas de Estabilización: Columna Cervical Baja. En *Principios AO ASIF de Columna Vertebral*.
18. Coe JD, Warden KE, Sutterlin CE: Biomechanical evaluation of cervical spine stabilization methods in a human cadaveric model. *Spine* 1989; 10:1122-31

19. **Gill K, Paschal S, Corin J, Ashman R, Bucholz RW:** Posterior plating of the cervical spine: A biomechanical comparison of different posterior fusion techniques. *Spine* 1988; 13:1813-1816.
20. **Montesano PX, Juach E:** Anatomic and biomechanical study of posterior cervical spine plate arthrodesis. *Orthop Trans* 13:205-206, 1989.
21. **Montesano PX, Juach E, Anderson P, Benson D, Hanson P:** Biomechanics of cervical spine internal fixation. *Spine* 1991; 16 (suppl3):S10-S16.
22. **Albert TJ, Klein GR, Joffe D, Vaccaro AR:** Use of cervicotoracic junction pedicle screws for reconstruction of complex cervical spine pathology. *Spine* 1998; 23:14 pp 1596-1599.
23. **Ebraheim N, Hoeflinger M, Salpietro B, Chung S, Jackson WT:** Anatomic considerations in posterior plating of the cervical spine. *J Orthop Trauma* 1991; 5:196-199.
24. **Ebraheim N, Xu R, Yeasting RA:** The location of the vertebral artery foramen and its relation to posterior lateral mass screw fixation. *Spine* 1996; vol 22 N° 11:1291-1295.
25. **Fehlings MG, Cooper PR:** Posterior plates in the management of cervical instability: Long-term results in 44 patients. *J Neurosurg* 1994; 81:341-9.
26. **Bohlman HH:** Acute fractures and dislocations of the cervical spine: an analysis of 300 hospitalized patients and review of the literature. *J. Bone Joint Surg [Am]* 1979; 61:1119-1142.
27. **Mccullen J., Garfin S.** Cervical Spine Internal Fixation Using Screw and Screw-Plates Constructs. *Spine* 2000; Vol 25 N° 5: 643-652.
28. **Heller JG, Carlson GD, Abitbol JJ, Garfin SR:** Anatomic comparison of the Roy-Camille and Magerl techniques for screw placement in the lower cervical spine. 1991 *Spine*; 16 (Suppl): S552-7.
29. **Matta J., Durán E., Medina F.** Luxofractura Cervical Completa C5-C6 con Paciente Neurológicamente Indemne. Reporte de Un Caso. *Revista Colombiana de Ortopedia y Traumatología*, Vol 10 N° 2: 107-111.
30. American Spinal Injury Association, International Medical Society of Paraplejia, International Standards for neurological and functional classification of spinal cord injury. Revised , 1992. Chicago, III: ASIA/IMSOP.
31. **Vital JM, Gille O, Senegas J, Pointillart V:** Reduction technique for uni and biarticular dislocations of the lower cervical spine. *Spine* 1998; april; 23 (8) 949-954.
32. **Ebraheim N, An H, Jackson Wt, Brown J:** Internal fixation of the unstable cervical spine using posterior Roy-Camille plates: preliminary report. *J Orthop Trauma* 1989; 3:23-28.
33. **Stauffer, ES:** Neurologic recovery following injuries to the cervical spinal cord and nerve roots. *Spine* 1984; 9:532-534.
34. **Ludwig S., Vaccaro A., Balderton R., Cotler J.** Immediate Quadriplegia After Manipulation for Bilateral Cervical Facet Subluxation. A Case Report. *J Bone Joint Surgery (Am)* 1997; 79-A: 587-590.
35. **Heller JG, Silcox DH, Sutterlin CE:** Complications of posterior cervical plating. *Spine* 1995; 20:22 pp 2442-2448.
36. **Heller J., Estes B., Zaouali M., Diop Amadou.** Biomechanical Study of Screw in the Lateral Masses: Variables Affecting Pull-Out Resistence. *J Bone Joint Surg (Am)* 1996; 78-A; 1315-21.
37. **Seybold E., Baker J., Criscitiello A., Ordway N., Park Ch., Connolly P.** Characteristics of Unicortical and Bicortical Lateral Mass Screw in the Cervical Spine. *Spine* 1999; Vol 24: 2397-2403.
38. **Fehlings MG., Cooper PR.** Posterior Plates in the Management of the Cervical Instability: Long Term Results in 44 patients. *J Neurosurgery*. 1994. 81: 341-9.
39. **Ulrich C, Worsdorfer O., Klaff R., Claes L., Wilke HJ.** Biomechanics of Fixation Systems to the Cervical Spine. *Spine* 1991; 16 (Suppl): S4-9.