

Fractura-luxación periprotésica en una prótesis de rodilla con aflojamiento.

Tratamiento mediante artrodesis.

Dr. Francisco José Lozano Moreno

Especialista en Cirugía Ortopédica y Traumatología. Servicio de Traumatología Hospital "Don Benito-Villanueva". Don Benito, Badajoz. España. *Correspondencia*

Dr. Francisco José Lozano Moreno. C/ Humanistas nº 8 – 5º A - 06400, Don Benito, Badajoz. España. Tel. 924-812362. frantrauma@eresmas.com

Resumen

Presentamos el caso de una paciente intervenida cuatro años antes de una prótesis total de rodilla derecha y que sufrió caída con fractura periprotésica y luxación del implante. Se identificaron además en las radiografías evidentes signos de aflojamiento de ambos componentes. Una vez valoradas todas las opciones se decidió extraer la prótesis y practicar una artrodesis de rodilla con clavo intramedular. Se realizó además cerclaje de la fractura femoral. La artrodesis de rodilla es una procedimiento de ultima elección para el tratamiento de infecciones protésicas o aflojamientos. El caso que presentamos reúne varias circunstancias que hacen difícil elegir otras opciones como el recambio protésico. La evolución en nuestro caso ha sido favorable permaneciendo la enferma sin dolor y con una funcionalidad aceptable.

Palabras clave: Fractura periprotésica, Artrodesis de rodilla, Aflojamiento protésico.

Abstract

Periprosthetic fracture-dislocation in a loosened total knee replacement treated by knee arthrodesis

We present a patient who was operated four years before performing a total knee replacement. She fell down resulting a periprosthetic femoral fracture and a prosthetic dislocation. After evaluating different treatments, we decided to do prosthetic removal and a knee arthrodesis using an intramedular nail. The femoral fracture was fixed with wire cerclages. Knee arthrodesis is a procedure used as a last option for the treatment of infected or loosed arthroplasties. In our case it was difficult to consider any other reconstructive procedure due to the association of fracture, dislocation and loosening. The evolution has been satisfactory with good functional result and without pain.

Key Words: Periprosthetic fracture. Knee arthrodesis. Prosthetic loosening.

Caso clínico

Se presenta el caso de una paciente de 82 años intervenida cuatro años antes en otro centro, de una prótesis total de rodilla derecha. La evolución no había sido buena desde el principio, presentando dolor intenso y dificultades para caminar agravado en los últimos meses. La enferma no había sido evaluada tras su intervención.

Tras una caída sufre dolor e impotencia funcional con grave deformidad de la rodilla intervenida, motivo por el cual ingresó en el servicio de Urgencias de nuestro Centro.

En las radiografías realizadas se observa fractura periprotésica de fémur derecho con luxación externa de prótesis de rodilla y signos evidentes de grave aflojamiento de ambos componentes y de rotura del polietileno (*Figura 1*).

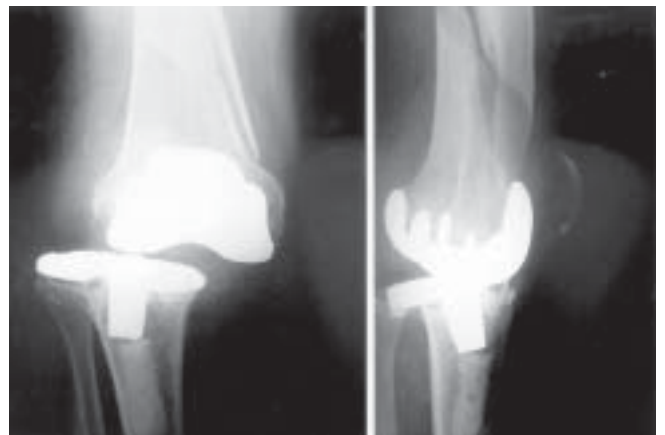

Figura 1. Radiografías anteroposterior y lateral mostrando fractura femoral periprotésica, luxación del implante y signos evidentes de aflojamiento de ambos componentes.

No se aprecian alteraciones del estado neurovascular.

Se realiza de urgencia reducción de la prótesis y se aplicó una tracción esquelética transtibial.

Tras valorar las distintas opciones de tratamiento, se decide realizar en un solo tiempo quirúrgico la extracción de la prótesis, cerclaje de la fractura femoral y artrodesis de rodilla con clavo femorotibial. Se utilizó un clavo de artrodesis de Kuntscher.

Al retirar la prótesis se creó un defecto óseo de unos ocho centímetros por lo cual se indicó el aporte de injerto procedente de banco de hueso. Para ello se utilizó un fragmento de tibia proximal tallado a demanda que se intercaló sujeto con cuatro tornillos y atravesado por el clavo. La rótula también se atornilló al injerto (Figura 2).

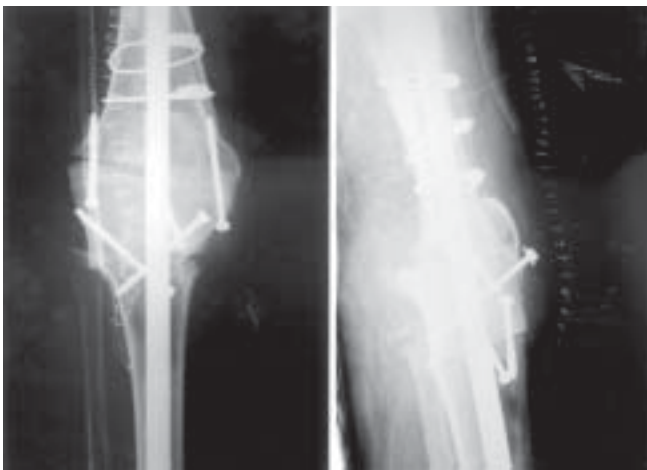

Figura 2. Radiografías de control tras realizar artrodesis de rodilla, cerclaje de fractura femoral y colocación de injerto intercalado.

Los cultivos realizados fueron estériles y la herida curó sin complicaciones.

La enferma presentó una anemia posquirúrgica que precisó transfusión de cuatro concentrados de hematíes.

Una vez dada de alta, se autorizó la carga precoz para favorecer la consolidación de la artrodesis.

Los controles clínicos y radiológicos fueron satisfactorios, presentando a los tres meses signos de consolidación de la fractura femoral y de integración del injerto (Figura 3).

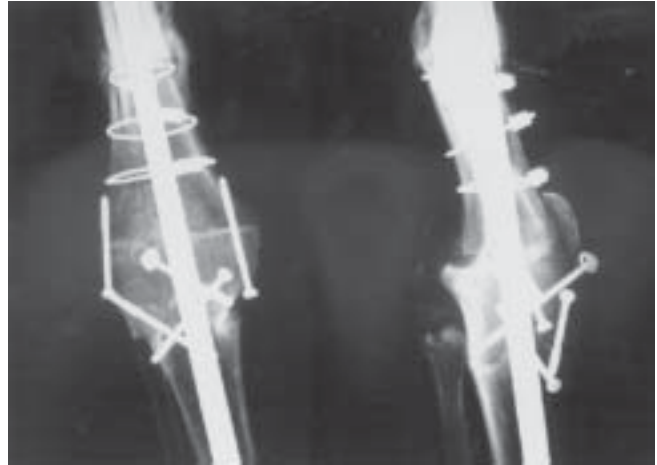


Figura 3. Evolución de la intervención observándose correcta integración del injerto.

Como complicación tardía, a consecuencia de una caída, sufrió protrusión proximal del clavo siendo necesario su reemplazo por otro clavo bloqueado proximalmente (clavo de artrodesis de rodilla Smith-Nephew) (Figura 4).

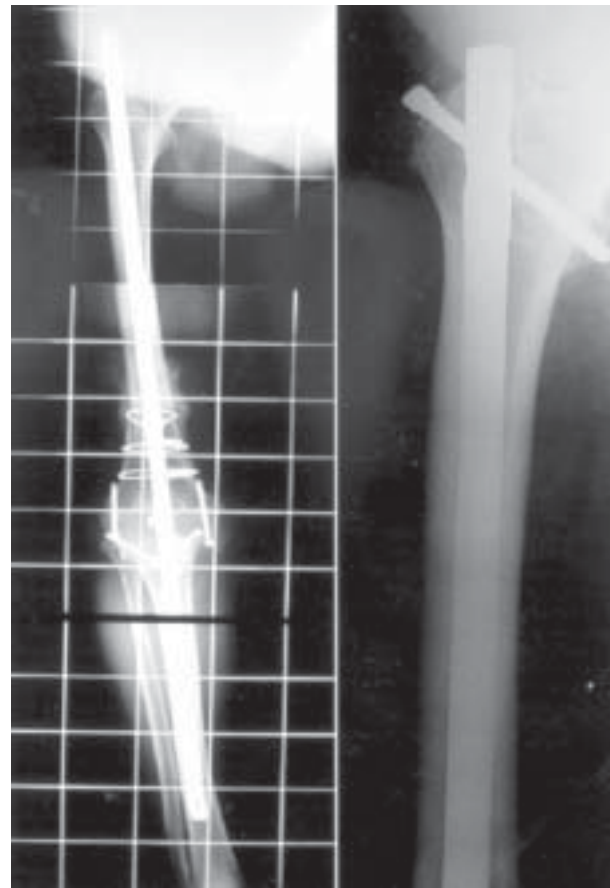


Figura 4. Telerradiografía mostrando protrusión proximal del clavo tras caída y resultado tras cambiarlo por otro clavo bloqueado.

Un año después de la última intervención, la paciente camina sin dolor y con ayuda de dos muletas.

Discusión

La artrodesis de rodilla surgió como alternativa quirúrgica para el tratamiento de infecciones severas que provocaban gran destrucción articular en la rodilla. Sus indicaciones se fueron extendiendo a otros procesos como trauma complejo, tumores, inestabilidad ligamentaria, pérdida ósea, artropatía neuropática y más recientemente para el tratamiento de fracasos protésicos ^(1,2,3).

Son en cambio contraindicaciones relativas la enfermedad ipsilateral de cadera o tobillo, la pérdida ósea segmentaria severa, amputación de la pierna contralateral y patología de rodilla contralateral ^(1,2,3).

Existen varias técnicas quirúrgicas disponibles para realizar la artrodesis de rodilla como la doble placa, placa a tensión, fijación externa y dispositivos intramedulares ^(4,5,6,7). Cada técnica tiene sus ventajas e inconvenientes, siendo las dos últimas las usadas por la gran mayoría de los autores.

La fijación con clavo intramedular presenta como ventaja que es mejor tolerado por el paciente y que es un montaje más rígido. No es necesaria una perfecta adaptación de los fragmentos puesto que la impactación progresiva con la carga hará que los dos extremos se vayan aproximando con la desventaja de una acortamiento impredecible que puede llegar a los 8 cm, siendo de media 3,5cm.

Otras desventajas de los clavos son la pérdida del valgo fisiológico del miembro, no hay control rotacional de la tibia y no tiene indicación en casos de artroplastia de cadera ipsilateral o gran deformidad de la pierna. ^(4,5,6)

Para subsanar estos obstáculos se diseñaron los clavos intramedulares cortos. Estos son técnicamente más sencillos, solo requieren una incisión, no es necesario el fresado completo del canal y permiten cierta corrección del eje de la extremidad, evitando así el stress que se trasmite a la cadera y al tobillo. ^(4,5) La mayoría de los diseños actuales en el mercado son de dos componentes bloqueados y unidos entre sí.

Las tasas de unión con clavos intramedulares son superiores a las de la fijación externa, hay series como la de

Balzac ⁽⁸⁾ de un 100% frente a un 40% con fijación externa, después de retirar un prótesis infectada.

El tiempo de fusión con clavo puede oscilar entre 5 y 14 meses. ^(4,6)

El uso de injerto estructural en casos de artrodesis con clavos no se recomienda en general. Aunque el injerto puede restaurar la longitud, aumenta el riesgo de infección. ^(6,9) Su uso en cirugía tumoral ha mostrado tasas de complicaciones del 50%, que pueden tener su origen en el mal entorno vascular existente, al daño del injerto con el clavo o a su mala fijación ^(4,9). Los injertos vascularizados de peroné, se han empleado con éxito para el fracaso de artrodesis con mejores resultados que el injerto esponjoso por su mayor capacidad de integración y resistencia a las infecciones. ⁽¹⁰⁾

La fijación externa tiene la ventaja de que permite el acceso a la herida quirúrgica, da compresión a los fragmentos y no necesita fresar el canal medular con el riesgo teórico implícito de extender una infección preexistente. ^(2,11) Como desventajas se destacan, la infección de los clavos de Schanz, la difícil estabilidad en el plano anteroposterior, la incomodidad que resulta para el paciente, la necesidad de ortesis o yesos cuando se retiran los fijadores, la dificultad de mantener la compresión y la necesidad en muchos casos de nuevas intervenciones para aporte de injerto o el retiro del material.

Existen dispositivos que permiten monitorizar la rigidez de la artrodesis con el fijador. En el trabajo publicado por Cunningham ⁽¹⁾ se emplea fijación monoplanar midiendo la compresión con un dispositivo aplicado al fijador. Se recomiendan medidas de 10 Nm /grado como indicador de que ha habido fusión en el foco. El papel de la compresión para este autor es discutible porque en casos de osteoporosis y artritis reumatoide puede producirse pérdida de longitud en el foco, se estiman como apropiadas medidas alrededor de 200 Newton.

Algunos autores recomiendan el uso de fijación multiplanar para dar mayor rigidez. El uso de fijador tipo Ilizarov permite además realizar alargamientos en casos de pérdida ósea masiva como el publicado por Manzotti. ^(12,13)

Las tasas de fusión con fijador externo son algo menores que con dispositivos intramedulares, con cifras de alrededor

de un 80%. Esta cifra puede descender a un 56% en casos de calidad ósea insuficiente como la que queda al retirar una prótesis con vástago intramedular. En caso de no unión, el resultado funcional es muy malo.

El tiempo de unión puede oscilar entre 2,5 y 22 meses.⁽²⁾

Los problemas para realizar una artrodesis al retirar prótesis de la rodilla son la pérdida de hueso, el acortamiento y la alteración de la marcha. La presencia de infección previa es un factor crucial y su erradicación es necesaria antes de acometer el proceso de la fusión.

Algunos autores no creen que la existencia de infección sea contraindicación para la artrodesis con clavo fresado.^(8,11,14) En todo caso para estos pacientes debe valorarse la utilización de clavos cortos.^(4,5)

En cualquier caso, pensamos que la artrodesis de rodilla es una intervención de última elección y que deben valorarse primero opciones como la artroplastia de rescate o la artroplastia de interposición.⁽¹⁵⁾

En nuestro caso, la asociación de fractura periprotésica con el aflojamiento protésico y la pérdida de hueso existente hizo necesario optar por un procedimiento como la artrodesis que no exento de complicaciones, puede ser definitivo.

Bibliografía

1. **Cunningham J.L.; Richardson J.B.; Soriano R.M.G.; Kenwright J. A** mechanical assessment of applied compression and healing in knee arthrodesis. *Clin Orthop.* n° 242, May, 1989: 256-64.
2. **Rand J.A.** Knee Arthrodesis. *Instr Course Lect.* 1986; 35: 325-35.
3. **Rud B.; Jensen U.H.;** Function after arthrodesis of the knee. *Acta Orthop Scand* 56, 337-339, 1985.
4. **Alt V.; Seligson D.** Knee fusion – A new technique using an old Belgian surgical approach and a new intramedullary nail. *Acta Othop Belg.* Vol. 67-1-2001.49-53.
5. **Cheng S.L.; Gross A.E.** Knee arthrodesis using a short locked intramedullary nail. A new technique. *Am J Knee Surg, Spring* 1995/vol 8, No 2, 56-9.
6. **Incavo S.J.; Lilly J.W.; Bartlett C.S.; Churchill D.L.** Arthrodesis of the knee: Experience with the intramedullary nailing. *J Arthroplasty* Vol. 15 No.7, 2000: 871-76.
7. **Pritchett J.W.; Mallin B.A.; Matthews A.C.** Knee arthrodesis with a tension band plate. *J Bone Joint Surg Am.* Vol.70-A, No 2, Feb 1988. 285-88.
8. **Valsak R.; Gearen P.F.; Petty W.** Knee arthrodesis in the treatment of failed total knee replacement. *Clin Orthop.* No 321, Dec 1995, 138-44.
9. **Donati D.; Giacomini S.; Gozzi E.; Salphale Y.; Mercuri M.; Mankin H.J.; Springfield D.S.; Gebhardt M.C.** Allograft arthrodesis treatment of bone tumors: a two center study. *Clin Orthop* No 400, July 2002, 217-24.
10. **Hallock G.** The role of pedicled or free fibular grafts in knee arthrodesis. *Ann Plast Surg.* Vol. 39, No 1, Jul 1997, 60-3.
11. **Walkman B.J.; Mont M.A.; Payman K.R.; Freiberg A.A.; Windsor R.E.; Sculco T.P.; Hungerford D.S.** Infected knee arthroplasty treated with arthrodesis using a modular nail. *Clin Orthop.* No.367, Oct 1999, 230-37.
12. **Manzotti A.; Pullen C.; Guerreschi F.; Catagni M.A.** Knee arthrodesis and limb lengthening in the treatment of infected total knee arthroplasty: Case report. *J.Trauma* Vol 52, No 2, 359-63.
13. **Manzotti A.; Pullen C.; Deromedis B.; Catagni A.** Knee arthrodesis after infected total knee arthroplasty using the Ilizarov method. *Clin Orthop.* No 389, Aug 2001, 143-149
14. **Wilde A.H.; Stearns K.L.** Intramedullary fixation for arthrodesis of the knee after infected total knee arthroplasty. *Clin Orthop.* No 248, Nov 1989, 87-92.
15. **Thornhill T.S.; Dalziel R.W.; Sledge C.B.** Alternatives to arthrodesis for the failed total knee arthroplasty. *Clin Orthop.* No170, Oct 1982, 131-140.