

Reconstrucción microquirúrgica de la mano con transferencia de los dedos del pie

Enrique Vergara Amador.

Profesor asociado. Unidad de ortopedia y traumatología. Universidad Nacional de Colombia.

Cra. 23 No. 47-51 (514)

enriquevergaraa@yahoo.com

Resumen

Las mutilaciones traumáticas o congénitas en la mano conllevan un sin número de problemas funcionales y sociales. Con el advenimiento de las técnicas microquirúrgicas en la década del 70 se encontraron alternativas para la reconstrucción de defectos a nivel de la mano.

La transferencia total de los dedos del pie o de elementos parciales como uña, uña-pulpejo y otros, ha llegado a ser una parte importante en el armamentario reconstructivo del cirujano.

Queremos presentar nuestra experiencia con once casos que han recibido tratamiento con esta técnica, sus beneficios funcionales y sociales, sus contras y las complicaciones encontradas.

Palabras claves: Transposición dedos del pie, transferencia dedo del pie, reconstrucción del pulgar, reconstrucción microquirúrgica en la mano.

Abstract

Microsurgical reconstruction of the hand with transfer of the toes

The traumatic or congenital mutilations of the hand bring a number of functional and social problems. With the new coming of microsurgical techniques in the 1970s new alternatives were found for reconstruction of defects of the hand.

The total transfer of the toes or partial elements such as fingernail with or without fingertip and others has become an important part in the reconstructive surgery for the surgeon.

We would like to share our experience with 11 cases that were treated with this technique, the social and functional benefits, the cons, and complications that were encountered.

Key words: Toe transfer, fingertip reconstruction, thumb microsurgical reconstruction.

Introducción

En el curso de la evolución y el desarrollo del ser humano, la conjugación del cerebro y la mano jugó y juega un papel preponderante. La función prensil de la mano junto con su percepción sensorial provee una gran herramienta para este papel.

Igualmente debemos reconocer el papel que juega la mano dentro de las actividades sociales, adaptación a nuestra sociedad como representación de nuestra imagen corporal y expresión, lo que nos permite enfatizar la importancia de mantener un orden estético lo mejor posible para la mano.

Es por eso que al intentar la reconstrucción de una mano mutilada, debemos tener en consideración no solo la mejoría funcional, sino también el punto de vista estético.

Cuando nos enfrentamos a una mutilación total o parcial de la mano, nos enfrentamos a un problema de

agarre y presión, que estará más comprometido cuando es el pulgar el dedo afectado.

Durante el último cuarto del siglo 20 el avance de la instrumentación óptica, instrumentales finos y adecuados y mejoría de la técnica microquirúrgica, trajeron consigo un desarrollo amplio en la utilización de tejidos de otras partes del cuerpo para la reconstrucción de pérdidas de todo tipo. Es así como evolucionó el uso de los dedos del pie como tejidos compuestos para transferencias y reconstruir defectos a nivel de la mano.

Los dedos del pie, que son análogos anatómicamente a su contraparte de la mano, comparten estructuras únicas, como la placa ungueal, las articulaciones interfalángicas, un pulpejo estable, debido a sus uniones fibrosas con la falange distal, las cuales llegan a formar septos, con una gran cantidad de receptores táctiles y sensitivos y por último los elementos tendinosos, lo hacen lo mas cercano posible para emprender la reconstrucción de una mano mutilada.

Perspectiva histórica

El concepto de transferencia dedo pié-mano es atribuido al cirujano austriaco Nicoladoni quien alrededor de 1899 realizó exitosamente la transferencia de un hallux a la mano en dos tiempos ^(1,2). El hallux fue disecado y mantenido solamente en su lecho por el pedículo vascular. Este era suturado al lecho receptor manteniéndose perfundido por el pedículo que permanecía intacto, inmovilizando la mano y el pié como un todo durante unas semanas. Mas tarde cuando se integraba el resto de las estructuras, el pedículo era seccionado y se completaba la transposición.

Este procedimiento era demandante e incómodo además que los resultados funcionales no eran muy buenos, por lo que perdió aceptación y credibilidad, reconociéndose que era un procedimiento ingenioso para la época cuando aun no existían las técnicas microquirúrgicas.

Solo hasta 1966 Buncke ⁽³⁾ realizó con éxito la primera transposición del hallux a la mano en un mono rhesus empleando técnicas microquirúrgicas. En el mismo año Yang Dongyue en China y Cobbet ^(1,2,4) en Inglaterra realizaron independientemente la primera transferencia en humanos con éxito.

Se hicieron innumerables contribuciones alrededor de 1975. O'Brien reportó la primera transferencia basada en la arteria dorsal.⁽¹⁾ Gilbert y colaboradores ^(1,5) publicaron un estudio en 50 cadáveres sobre la red vascular de los dedos del pié, lo que nos mostró la realidad y variaciones en el mapa arterial de los dedos.

El Doctor Gilbert realizó las primeras cirugías de este tipo en Bogotá, Colombia en la década de los años 1970.

Consideraciones anatómicas

Varias descripciones han sido hechas mostrando múltiples variaciones. La clásica descripción hecha por Gilbert y colaboradores nos da una excelente información para determinar ante qué nos podemos encontrar. El patrón mas frecuente encontrado es el que la primera arteria metatarsiana dorsal se encuentra como una extensión de la arteria pedia dorsal, continuando entre el primer espacio inter metatarsiano dorsal y cursando superficial o dentro del músculo primer interóseo dorsal,

siendo en este punto el diámetro de la arteria muy pequeño, de 1 a 2 mm. A nivel metatarsofalángico (MF) da una rama plantar que llega a anastomosarse con la primera arteria plantar. Distalmente a nivel dorsal se divide dando el patrón vascular dorsal para el primer y segundo dedo. Este patrón, el mas frecuente, siempre va dorsal al ligamento intermetatarsiano. Muy infrecuentemente la primera arteria intermetatarsiana dorsal continúa plantar por debajo del músculo primer interóseo dorsal y del ligamento intermetatarsiano encontrándose en el dorso una muy delgada arteria que puede incluso estar ausente.

Existen dos conexiones entre el sistema dorsal y el plantar, una se sitúa en la base del primer espacio intermetatarsiano, y la otra a nivel de la cabeza del metatarsiano, distal al ligamento intermetatarsiano. Esta última conexión debe conservarse cuando se realiza una transferencia parcial o total de los dedos de los pies. La disección quirúrgica realizada desde el dorso es mas fácil si se lleva a cabo de proximal a distal.

Técnica quirúrgica

Puede ser realizada por uno o dos equipos. Debe hacerse la disección bajo torniquete pero con lecho vascular lleno y ojalá con magnificación. En niños muchas veces realizamos la disección bajo microscopio, magnificando entre 6 y 10x.

Se realiza una incisión dorsal recta o en S itálica, centrado en el primer espacio; se disecciona piel a ambos lados para conservar al máximo la red venosa. Después de elegir el trayecto venoso, se profundiza para llegar a la fascia del primer interóseo dorsal, se identifica primero la arteria pedia dorsal, continuando la disección distal hasta la base del primer espacio, donde se identifica la rama plantar que se va a comunicar con la primera arteria plantar interna. En este momento identificamos si la arteria metatarsiana dorsal es de buen calibre o no para decidir si se continua la disección dorsal o si hay necesidad de disecar la planta retirando el músculo interóseo dorsal. Es importante preservar la comunicación existente entre los planos dorsal y plantar, distal al ligamento intermetatarsiano, sobre todo cuando es necesario basar la disección en la arteria plantar (*Fig. 1,2*).

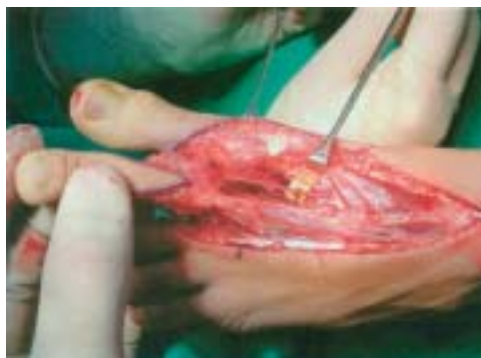

Figura 1. Red venosa del dorso del pie.

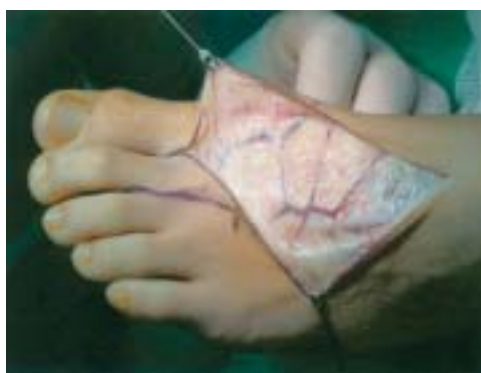

Figura 2. Se muestra en un segundo plano la disposición de la arteria metatarsiana dorsal, marcada con contraste amarillo, en el espacio intermetatarsiano.

Se preservan de buena longitud los dos nervios plantares, igual que el flexor y extensor largo del dedo.

Dependiendo de si tomamos el segundo dedo o sólo elementos ungueales, se hacen las variaciones a la técnica respectivamente. Es importante anotar que cuando solo necesitamos el elemento ungueal del hallux se debe dejar algo de hemipulpejo tibial para asegurar el flujo arterial y unos 10 a 15 mm de piel dorsal proximal al eponiquio para preservar un buen retorno venoso ^(6,7) (Fig. 3)

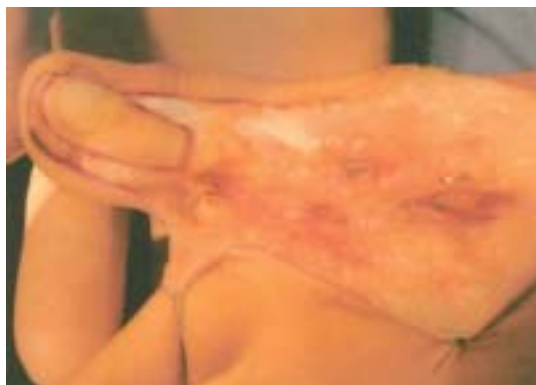

Figura 3. Detalle quirúrgico de toma parcial de la uña y de parte de pulpejo y dorso.

Indicaciones quirúrgicas

Una de las indicaciones más precisas es la amputación traumática del pulgar, sobre todo la localizada alrededor de la articulación metacarpofalángica (MF), donde la conservación de la musculatura tenar es de suprema importancia. Aquí podemos recurrir a la transferencia del primer o segundo dedo y su elección dependerá de varios factores entre ellos el grosor del dedo a transferir y aceptación por parte del paciente a un defecto estético y funcional grande en el pie en caso de ser el primer dedo el elegido.

En amputaciones a nivel de la interfalángica proximal (IFP) del tercer y cuarto dedo se puede considerar la reconstrucción con el segundo artejo.

Igualmente en defectos ungueales severos, sobre todo en el pulgar, se considera la transferencia de uña total o parcial del pie a la mano.

En las amputaciones congénitas de la mano se puede considerar, como la ausencia total de la mano o cuando tenemos 1 o 2 dedos solamente. La ausencia solitaria del pulgar es discutible, porque se dispone de procedimientos más sencillos como la pulgarización. ^(8,9,10,11)

Materiales y metodos

Entre 1993 y 2003, 18 pacientes fueron tratados con algún tipo de reconstrucción microquirúrgica a nivel de la mano, con tejidos obtenidos de los dedos de los pies, 5 fueron adultos y 13 niños. Se logró tener un seguimiento adecuado en 11 pacientes para 12 transferencias, que son el grupo objeto del presente estudio.

Cuatro adultos, edades que oscilaban entre 22 y 45 años. 2 presentaban amputaciones traumáticas a nivel de la falange proximal del 3° y 4° dedo, los otros dos presentaban lesiones a nivel de la uña del primer dedo.

Siete niños, 2 niñas y 5 niños, que oscilaban entre 5 y 12 años. Un paciente presentaba amputación congénita a nivel de la muñeca, uno con amputación traumática a nivel de la muñeca, dos con amputaciones parciales del pulgar y del índice respectivamente y los otros tres con amputaciones a nivel del pulgar.

Se emplearon dos tipos de procedimientos. En ocho ocasiones se transfirió el segundo dedo del pie y en cuatro

el utilizó solo parcialmente la uña y parte del pulpejo del hallux para la reconstrucción. De estos cuatro uno fue realizado además con la mitad de la falange distal para reconstruir en su totalidad el extremo distal del índice.

Todos los pacientes permanecieron hospitalizados al menos 72 horas y recibieron algún tipo de medicación anticoagulante entre 8 y 20 días (heparina, enoxaparina o aspirina).

El tiempo de cirugía osciló en general entre tres y tres y media horas. Todos los pacientes fueron operados por un solo equipo quirúrgico y por el mismo cirujano.

La evaluación de los pacientes se hizo con respecto al éxito de la transferencia, satisfacción funcional y estética por parte del paciente, discriminación de dos puntos, movilidad de la interfalángica distal y fuerza de agarre.

Resultados

11 de las 12 transferencias fueron exitosas, sin complicaciones. Se perdió una transferencia, la del paciente de 45 años. Se muestran en detallé los resultados de cada caso.

Caso 1. Niña de 5 años, amputación parcial del índice a nivel de la IFD. Se realizó transferencia parcial de uña-pulpejo-falange del hallux. No complicaciones. Se realizó un segundo tiempo a los 6 meses para disminuir el grosor del pulpejo. Resultado bueno, aceptación estética y funcional por parte de los padres y de la paciente. Discriminación de 2 puntos a 3 mm.(Fig. 4,5,6,7,8)

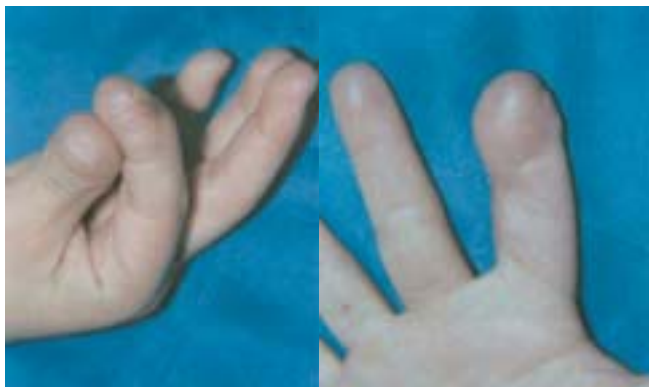

Figura 4. Amputación distal del índice.

Figura 5. Detalle del sitio donador, hemipulpejo compuesto con uña, pulpejo y hemifalange.

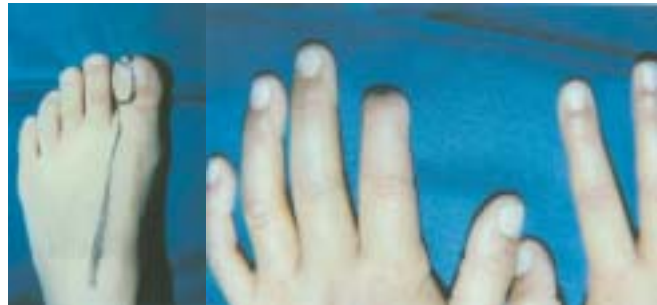

Figura 6 y 7. Resultado pos-operatorio a los 12 meses

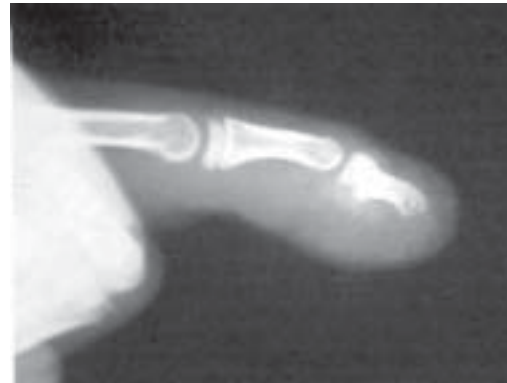

Figura 8. Resultado pos-operatorio a los 12 meses

Caso2. Niña de 5 años, amputación parcial del pulgar a nivel IF, Se realizó transposición de uña parcial del hallux, tomando piel dorsal de 0.5 cm. No complicaciones. Satisfacción por parte de los padres y de la paciente. La uña final es un poco delgada.(Fig. 9,10,11)

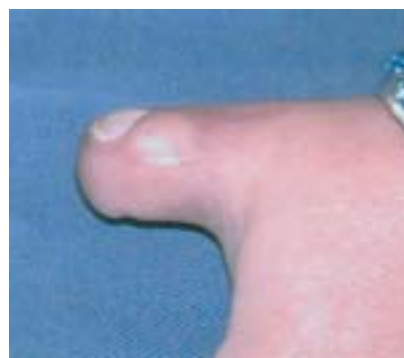

Figura 9. Amputación distal del pulgar.

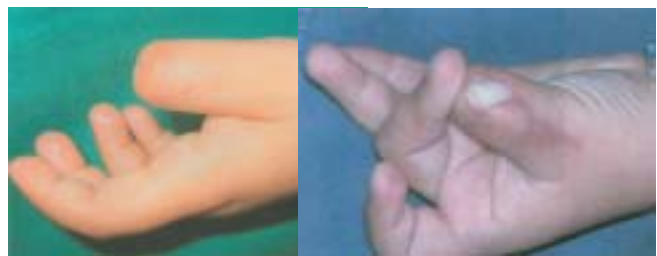

Figura 10 y 11. Resultado pos-operatorio 8 meses después de la transferencia parcial de la uña del hallux.

Caso 3. Niño de 8 años, amputación congénita de la mano, nivel de carpo. Se realizaron 2 trasferencias en diferentes tiempos, del 2º dedo del pie, para crear un mecanismo de pinza natural. No complicaciones, Los tendones receptores se localizaron a nivel de la muñeca. El resultado estético no es muy bueno, pero le brindó un mejor apoyo al paciente para sus actividades, La movilidad al final no fue la esperada. (Fig. 12,13)

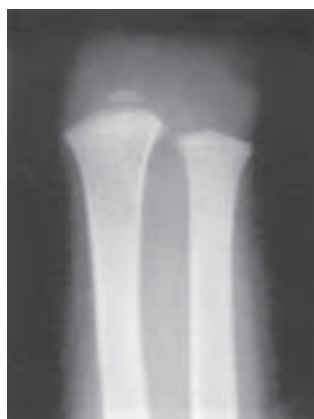

Figura 12. Amputación congénita de la mano.

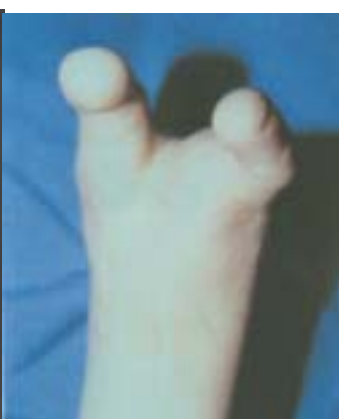

Figura 13. Resultado pos-operatorio después de haber transferido en 2 tiempos, el 2º dedo del pie.

Caso 4. Paciente de 12 años, amputación traumática de la mano a nivel metacarpiano. Se plantearon 2 trasferencias para crear un mecanismo de pinza, Se realizó una con éxito, funcionalmente con movilidad, pero el paciente no aceptó estéticamente la transferencia y no deseó realizarse la segunda transferencia. (fig14,15)

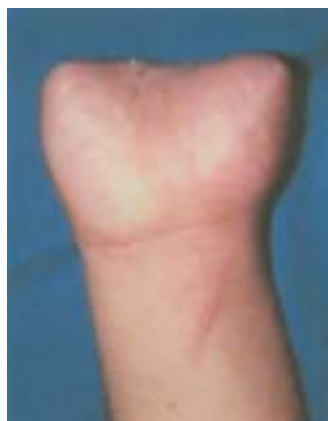

Figura 14. Amputación traumática de la mano a nivel de metacarpianos.

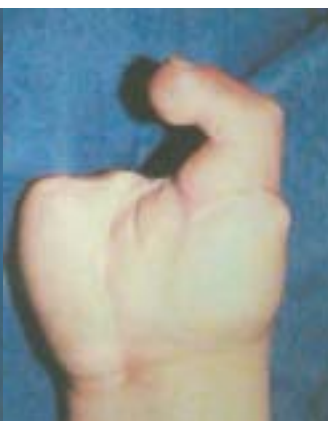

Figura 15. Resultado después de haber transferido el 2º dedo del pie.

Caso 5. Paciente de 8 años, que 3 años antes recibió amputación del pulgar derecho a nivel de la articulación

metacarpofalángica debido a un accidente acaecido en un trapiche. Se emprendió transposición del 2 dedo del pie izquierdo con éxito. Hubo necesidad de realizar a los 6 meses tenolisis del flexor y extensor para mejorar la movilidad, la cual se logró totalmente. Gran aceptación estética y funcional por parte del paciente y de los padres. Discriminación sensitiva a 3 mm. (Fig. 16,17)

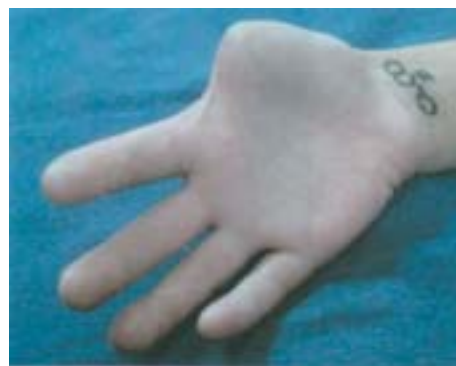

Figura 16. Amputación del pulgar a nivel de articulación MF.

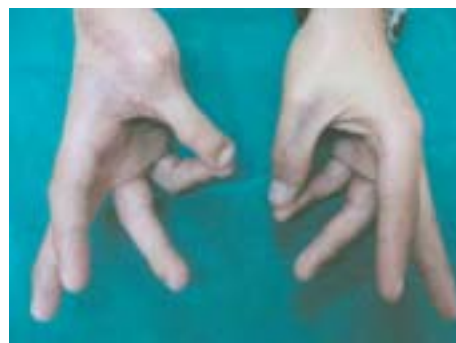

Figura 17. Dos años pos-operatorio. Excelente resultado

Caso 6. Paciente de 7 años, que 2 años antes por accidente de arma de fuego, sufrió amputación traumática del pulgar derecho a nivel de la cabeza del metacarpiano, lesión grave del nervio mediano que requirió injertos nerviosos y colgajo de cobertura a nivel de la cara palmar de la muñeca, además lesión de la fisis distal del radio. Antes de emprender la transposición el paciente presenta adherencia de los flexores secundario al trauma, igualmente cierre importante de la primera comisura. Se transpuso el 2º dedo del pie izquierdo, sin complicaciones. La movilidad resultante a nivel de la IF fue nula a pesar de tenolisis posterior, esto debido al gran proceso cicatrizal encontrado en el lecho de los flexores que predisponía a las adherencias. La movilidad a nivel metacarpiano es adecuada. La aceptación funcional y estética por parte de los padres y del paciente es buena. Discriminación sensitiva a 4 mm (Fig. 18,19,20)

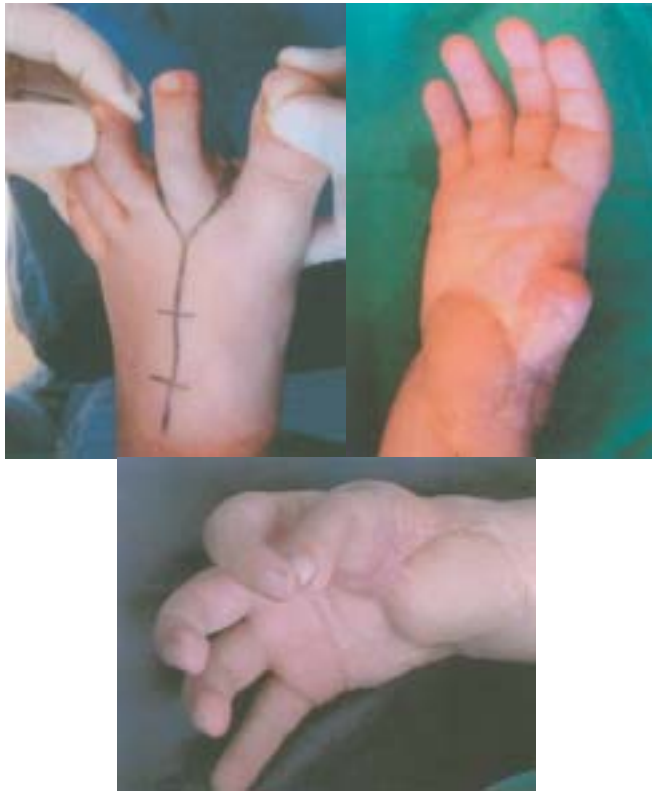

Figura 18, 19 y 20. Amputación del pulgar con arma de fuego. Toma del 2º dedo y resultado final.

Caso 7. Paciente de 22 años, amputación del 3º y 4º dedo de la mano derecha secundario a herida por arma de fuego. Posteriormente infección crónica en el tercer metacarpiano que indujo a la resección del mismo. El cuarto dedo amputado a nivel de la diáfisis de la falange proximal no presentó infección. Se realizó transposición del 2º dedo del pie derecho sin complicaciones, tomándolo a nivel de la articulación metatarsofalángica. La movilidad final de la IFD fue buena y gran aceptación estética y funcional por parte del paciente. Discriminación sensitiva a 3 mm distal (Fig. 21,22,23)

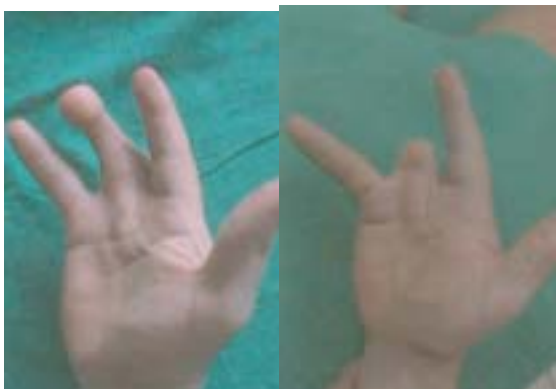

Figura 21 y 22. Amputación del 4º dedo. Transferencia del 2º dedo. Resultado final.



Figura 23. Amputación del 4º dedo. Transferencia del 2º dedo. Resultado final.

Caso 8. Paciente de 30 años, amputación del 3º y 4º dedo de la mano derecha producido por agente corto contundente, que además fracturó el 2º dedo. Se realizó transposición del 2º dedo del pie izquierdo para el 4º dedo de la mano. No complicaciones, Se apreció buena movilidad a nivel de la IFD, satisfacción funcional y estética del paciente y discriminación distal sensitiva de 3 mm.

Caso 9. Paciente de 7 años, amputación del pulgar a nivel MF, secundario a arma corto contundente. Se realizó transposición del 2º dedo del pie derecho, con artrodesis a nivel metacarpofalángico. No complicaciones. Se logró poca movilidad nivel IFD. Discriminación sensitiva de 3 mm.

Caso 10. Paciente de 45 años con lesión grave del lecho ungueal del pulgar, que ocasiona dolor. El paciente se somete a una transferencia parcial de la uña del hallux. Particularmente en este caso el paciente no presentaba arteria metatarsiana dorsal, lo que obligó a utilizar la arteria plantar lateral. Durante el acto operatorio se notó la perfusión lenta, pero aparentemente suficiente. De otra parte el flujo por la anastomosis era muy bueno. Al segundo día se notó mayor lentitud de la perfusión que obligó a una revisión, notando igualmente que la anastomosis se encontraba con buen flujo, pero la perfusión no mejoró, perdiéndose el colgajo finalmente. (Fig. 24,25,26,27)

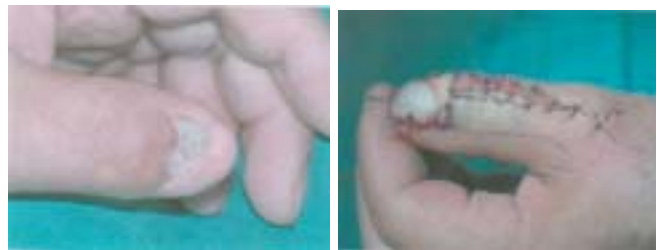

Figura 24 y 25. Transposición parcial de la uña del hallux para reconstruir una lesión severa de la uña del pulgar.

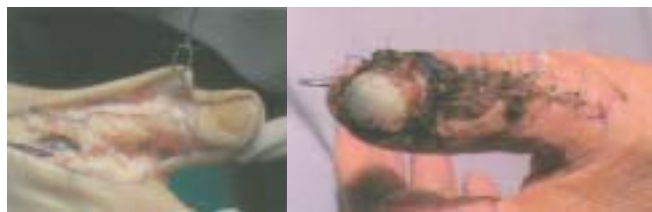


Figura 24 y 25. Transposición parcial de la uña del hallux para reconstruir una lesión severa de la uña del pulgar.

Caso 11. Paciente de 35 años, con amputación parcial del pulgar a nivel de la falange distal, con pérdida total del elemento ungueal secundario a objeto cortante y giratorio. Se realiza transposición parcial de la uña del hallux. No complicaciones. La mejoría estética es notable así como que el desempeño funcional.

Discusión

El desarrollo de las técnicas microquirúrgicas, así como la profundización en los estudios anatómicos, llevó a nuevas maneras de enfocar la reconstrucción de los defectos traumáticos y congénitos a nivel de la mano. Es así que el enfoque de las amputaciones a nivel de la mano cambió en otro sentido, el de las reconstrucciones lo más similar posible desde el punto de vista anatómico y funcional provista por otras estructuras provenientes de la mano misma o de los pies.^(1, 4, 5, 12, 13)

Mostramos aquí una serie de casos donde son reconstruidos con la transferencia o transposición de elementos totales o parciales de los dedos del pie.

Es una cirugía de alta demanda técnica y por supuesto de alto riesgo, donde se requiere un entrenamiento microquirúrgico, personal médico y paramédico acorde, y disponibilidad de tiempo suficiente para enfrentar los problemas que puedan aparecer durante o después de la cirugía.

Nuestros resultados en términos generales son buenos, con un fracaso de 12 transferencias. Esta técnica tiene unas indicaciones precisas y donde van mejor es en las amputaciones traumáticas del pulgar, sobretodo donde se mantiene aún musculatura tenar, es decir a nivel de la falange proximal o articulación metacarpofalángica. En amputaciones congénitas del pulgar se puede considerar, sabiendo que no tenemos musculatura disponible ni elementos tendinosos y es aquí donde hay indicaciones precisas para realizar pulgarización del índice o de otros dedos

En las amputaciones totales de la mano, traumática o congénita pueden considerarse las transferencias de los dedos de los pies, teniendo resultados inciertos, pero en general logra mejorarse la función.

En las amputaciones de los otros dedos puede considerarse para el 3er o 4º dedo, cuando tenemos aun falange proximal, dándonos una mejoría funcional y estética.

Otra indicación precisa y de gran utilidad es en la reconstrucción de elementos ungueales, cuya parte donante puede venir parcialmente del hallux, o total del mismo hallux o del 2º dedo. Nosotros la hemos realizado en todos los casos con uña parcial del hallux, no dejando secuelas importantes en el mismo.

El sacrificio del 2º dedo no produce alteraciones funcionales para la marcha o para la práctica deportiva, de igual manera el resultado estético es muy bueno y aceptado por el paciente o los padres del niño

Un problema que hemos percibido es el de la no aceptación de los padres y aún del mismo paciente cuando se plantea una reconstrucción tomando como donante el dedo del pie. A pesar de las explicaciones dadas aún con imágenes de resultados de otros pacientes, es muy difícil que acepten la cirugía, siendo esta una de las razones por las cuales la frecuencia de estas cirugías no es mayor.

Referencias

1. Steichen J, Weiss A. Reconstruction of traumatic absence of the thumb by microvascular free tissue transfer from the foot. *Hand clinics*, vol 8,n1:17-32,1992
2. Morrison W. Thumb and fingertip reconstruction by composite microvascular tissue from the toes. *Hand clinics*, vol 8,n3:537-550, 1992
3. Buncke HJ, Buncke CM, Schulz W. Immediate Nicoladoni procedure in rhesus monkey or hallus-to-hand transplantation, utilizing microminiature vascular anastomoses. *Br J Plast Surg*. 19:332,1966
4. Cobbet JR. Free digital transfer. Report of a case of transfer of a great toe to replace an amputated thumb. *J.B.J.S.* 51 (B) 677,1969
5. Gilbert A. Composite tissue transfers from the foot: Anatomic basis and surgical technique. In Daniller A, Strauch B (eds): *Symposium on microsurgery*. St Louis CV Mosby, 1976
6. Foucher G, Braun M, Smith D. Custom-made free vascularized compound toe transfer for traumatic dorsal loss of the thumb. *Plast Reconstr Surg* Vol 87 No 2:310-314,1991

7. Foucher G, Nagee D. Microsurgical reconstruction of fingers and fingertip. Hand clinics Vol 15 No 4: 597-606, 1999
8. Gilbert A. Toe transfers for congenital hand defects. J. Hand Surg (Br) 7:118,1982
9. Gilbert A. Reconstruction digitale par transfert d'orteil. Chirurgie, 112 : 710-715,1986
10. Cooney W, Wood M. Microvascular reconstruction of congenital anomalies and post-traumatic lesions in children. Hand clinics Vol 8 No1: 131-146,1992
11. Kay S, McGuinness C. Microsurgical reconstruction in abnormalities of children's hands. Hand clinics Vol 15 No 4 : 563-583, 1999
12. Foucher G, Merle M, Maneaud M, et al . Microsurgical free partial toe transfer in hand reconstruction. A report of 12 cases. Plast Reconst Surg 65: 616, 1980
13. Valauri G, Braun M, Smith D. Thumb and finger reconstruction by toe-to-hand transfer. Hand clinics Vol 8 No3: 551-574, 1992