

Ventana oncológica 8

Dr. Jorge E. Navia MD*, Dr. Edwin Carrascal MD**, Dr. Andrew Rosenberg MD***

* Jefe unidad de oncología ortopédica Universidad del Valle, HUV, Cali, Colombia.

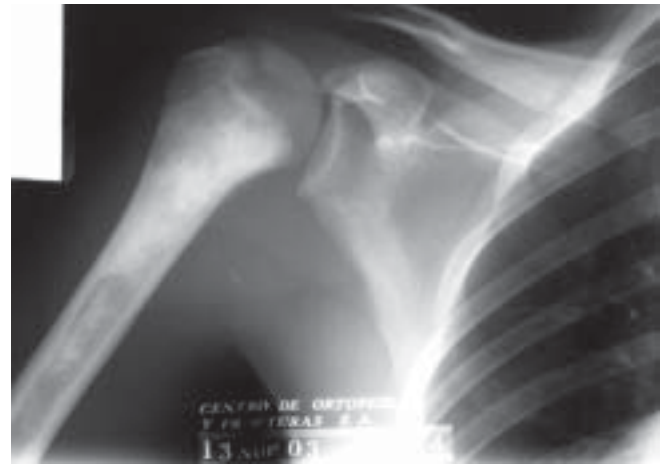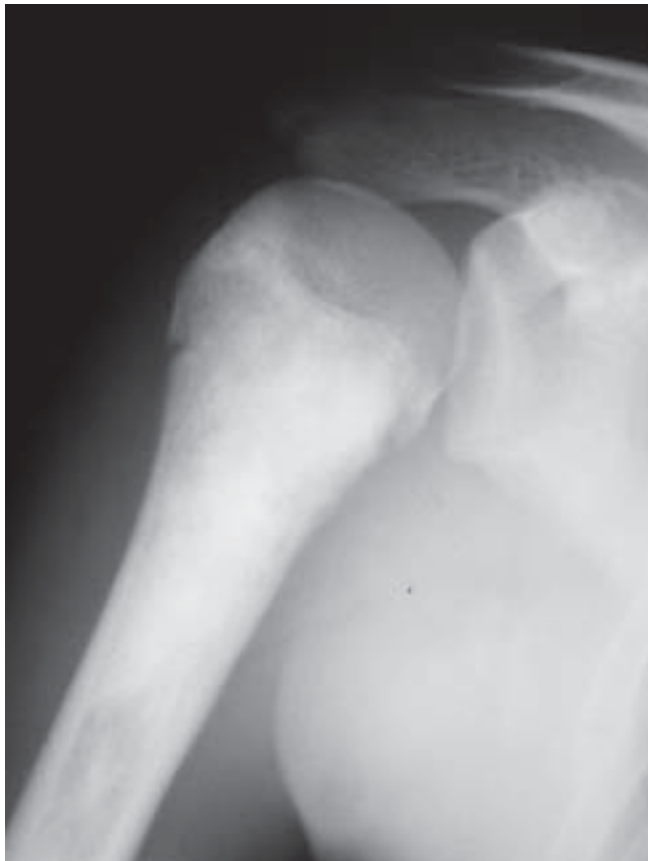
** Jefe departamento de patología, Universidad del Valle, HUV, Cali, Colombia

*** Chief bone and soft tissue pathology. Mass General Hospital. Harvard University USA.

Historia clínica y examen físico

Paciente masculino de 14 años de edad, raza blanca quien consultó al Ortopedista por leve dolor a nivel del tercio proximal del brazo derecho, luego de recibir golpe en la región deltoidea una semana antes.

El examen físico de ese momento fue completamente normal, excepción hecha de leve sensibilidad a la palpación profunda de la parte anterointerna del húmero proximal; el paciente refería inclusive mejoría del dolor. A pesar de todo, se ordena Rx del área.



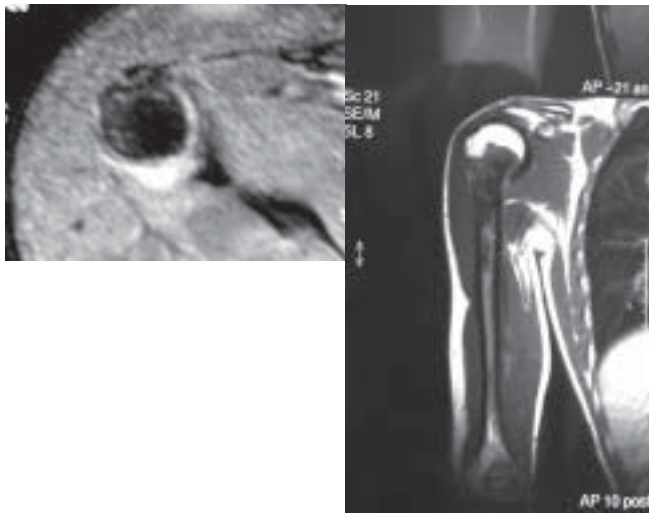Se encuentra formación densa, intraósea del húmero, que se extiende hasta el tercio medio de la diáfisis, igualmente, parece comprometer una zona de la epífisis, del extremo proximal del húmero, y presenta una irregularidad medial, que se puede interpretar como reacción perióstica. La densidad no es homogénea en la diáfisis, no se encuentran áreas de destrucción ósea

En este momento la orientación del caso puede hacer pensar de que se trate de un hallazgo incidental, con el trauma leve, pero lo blástico, extenso y la leve irregularidad del área interna del húmero justifica atención.



Se solicita:

- 1- Gamagrafía ósea que demuestra gran actividad osteoblástica, mayor en la cabeza humeral, aun en la fase de perfusión, pero persistente en la diáfisis, hasta la unión del tercio medio con distal, además se debe anotar la captación de toda la epífisis proximal, se debe comparar con la captación normal del lado izquierdo.
- 2- Resonancia magnética: en los cortes axiales se encuentra una irregularidad interna, en el área perióstica, sin definir realmente una masa de tejidos blandos. El área de formación blástica intraósea es hipointensa en todas las secuencias como corresponde a hueso denso, pero no es completamente homogénea. En el corte sagital, se puede ver la extensión en la diáfisis, no es posible definir un compromiso de la epífisis, pero en otras proyecciones se sospecha compromiso del área de la tuberosidad del húmero, como lo sugieren la Rx simple, y la gamagrafía ósea.
- 3- Laboratorio: normal, incluyendo la fosfatasa alcalina, que es normal para la edad del paciente.
- 4- Estudios de extensión de tórax, y sistémicos normales.



En este momento cuál sería su impresión diagnóstica:

1. infarto óseo
2. displasia fibrosa
3. osteosarcoma de bajo grado malignidad
4. osteosarcoma de alto grado malignidad
5. osteosarcoma parostal
6. osteoblastoma^(1,2,3)

De acuerdo a lo anterior usted decide:

1. dar de alta al paciente
2. observación controlada
3. biopsia de la lesión⁽⁶⁾

Si decide hacer una biopsia la haría:

1. abierta
2. con aguja
3. dirigida con CAT
4. biopsia por congelación y cirugía inmediata⁽⁶⁾

Se decidió hacer una biopsia con aguja, dirigida con intensificador de imagen, tratando de lograr muestras de la metáfisis y del área epifisaria dudosa de tener compromiso.

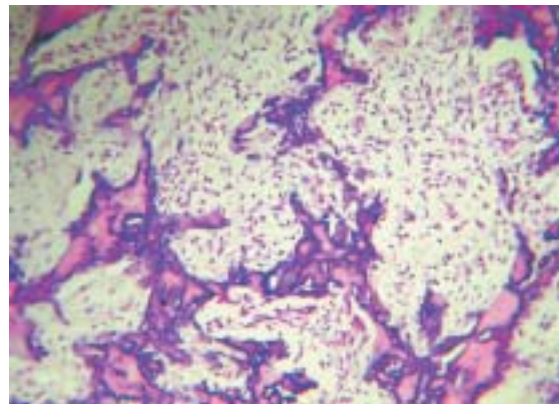


Figura 1. Histología 10x.

En la figura 1, se muestra una lesión productora de hueso, que tiene tendencia a mostrarse en proceso de maduración variable, pero que mas que neoplásico, parece reactivo, las células del estroma tienen pleomorfismo, que es mas evidente en 40x donde se muestra un estroma no muy celular, no se encuentran mitosis abundantes ni atípicas, pero en algunas áreas se encuentran células con morfología claramente maligna. (Figura 2)

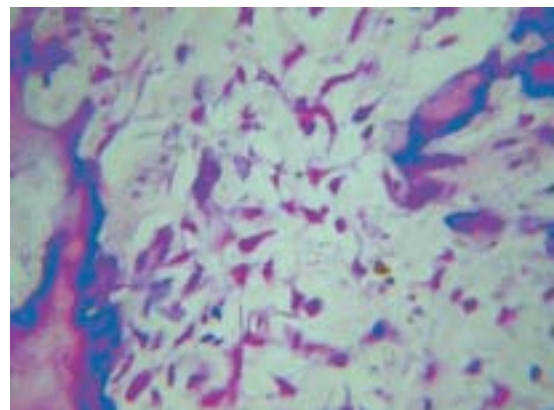


Figura 2. Histología 40x.

Diagnóstico

Osteosarcoma central de alto grado de malignidad.

Comentario

Este caso planteó un dilema diagnóstico desde su presentación, al tratarse de un paciente, con muy pocos síntomas, y una extensa lesión humeral, pero sin una clara evidencia de malignidad, excepto por tratarse de una lesión blástica y principalmente metafisaria en un adolescente.

Los diagnósticos diferenciales son pocos:

Osteosarcoma: en este caso el grado de malignidad (alto o bajo) es de definición histológica, pues por definición e imagenología se trata de un tumor central^(1,2,3,4).

Osteosarcoma parostal se debe descartar por definición, pues a pesar de ser netamente escleroso como este caso, es de presentación superficial en el hueso, sin embargo ocasionalmente es informado erróneamente refiriéndose a lesiones intraóseas como esta, por definición es de bajo grado de malignidad, pero existe una rara variedad parostal de alto grado de malignidad^(1,2).

El osteoblastoma es un tumor osteoblástico, que puede presentar esclerosis, pero siempre es sintomático en gran escala, con dolor, y generalmente su extensión intraósea es limitada^(4,5).

La displasia fibrosa es generalmente extensa, pero se presenta con una característica radiográfica, generalmente deformidad y expansión ósea, y tiende a ser poliostótica^(1,4).

Los infartos óseos representan lesiones medulares, calcificadas con un patrón específico, generalmente no son sintomáticas, y pueden ser levemente captantes en la gammagrafía; pueden en el adulto mayor ser asiento de lesiones malignas^(1,3,4,5).

Lógicamente este caso por atípico que se presente, justifica plenamente una biopsia, pues una lesión osteoblástica de origen metafisario, con una irregularidad cortical por pequeña que sea, en un adolescente sintomático así sea levemente es un osteosarcoma hasta no demostrar lo contrario.

La biopsia abierta es muy buena para obtener buen material, tiene el inconveniente, que siendo una lesión intraósea

es difícil lograr hemostasia, y aumenta el riesgo de contaminación de planos; sugerimos hacerla en el deltoides anterior.

Las biopsias hechas por radiólogos con CAT, se reservan para los casos en los que esa herramienta es necesaria (sitios de difícil acceso), presentan el peligro de trayectos de biopsia mal colocados, y además en lesiones densas de hueso, requieren de agujas especiales, y a veces el uso de brocas en el área periférica para tener acceso a la zona patológica.

La biopsia por congelación no está indicada en lesiones que no sean de consistencia blanda que se puedan congelar, aun así en un caso de difícil diagnóstico como el actual, no es aconsejable continuar con una cirugía definitiva de alta magnitud, con un diagnóstico histológico basado en una muestra por congelación, y no en muestra procesada y con diferentes niveles para un diagnóstico óptimo.

Decidimos hacer una biopsia por aguja con muestreo suficiente, y dirigido por intensificador de imagen, con el excelente soporte de patología ósea del cuál disponemos, la aguja se dirigió por el deltoides anterior y su trayecto se marcó⁽⁶⁾.

Este caso representa además un problema adicional, definir el grado histológico de malignidad de esta lesión, pues de ello depende no solo el pronóstico para el paciente, sino que define un diferente esquema terapéutico.

- 1. Osteosarcoma central de bajo grado de malignidad:** resección quirúrgica amplia – no es necesario quimioterapia.
- 2. Osteosarcoma central de alto grado de malignidad:** quimioterapia neoadyuvante- resección quirúrgica amplia- evaluación de respuesta histológica (necrosis)- quimioterapia
- 3. Cuando hay duda con el grado histológico de malignidad como en este caso,** se puede hacer la cirugía de resección quirúrgica y hacer estudios anatomopatológicos de todas las áreas, y en caso de encontrarse áreas de alto grado de malignidad, administrar quimioterapia adyuvante

(Esta opción fue sugerida por la unidad de oncología del Mass. General Hospital)⁽⁶⁾

Este caso ilustra una presentación atípica del osteosarcoma clásico, con una gran extensión intraósea, con una gran área tumoral de bajo grado de malignidad, por imagenología,

pero con una preocupante área de grado alto de malignidad, que puede ser interpretada como el inicio de una variación de niveles de malignidad dentro de una misma lesión. Las explicaciones de estos comportamientos se deben encontrar en el nivel molecular en el cuál se originaron.

Este paciente fue manejado con:

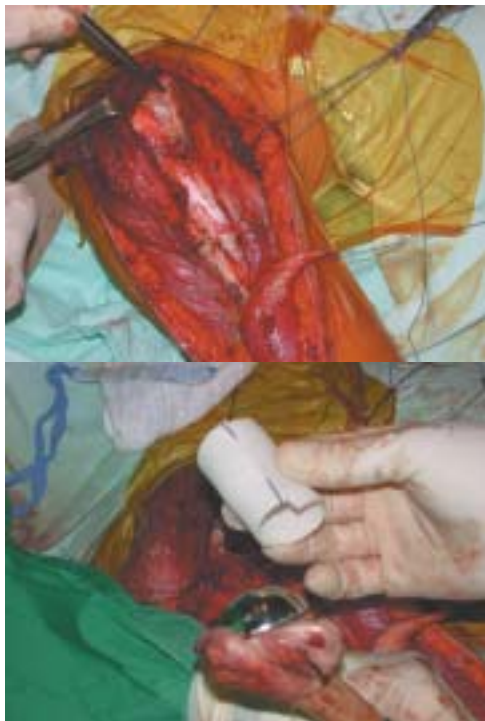
1. Quimioterapia convencional para Osteosarcoma de alto grado de malignidad.
2. Cirugía con resección amplia de la lesión.

En este punto la resección debe ser de toda la lesión representada en las imágenes: todo el húmero hasta 10 cms del codo.

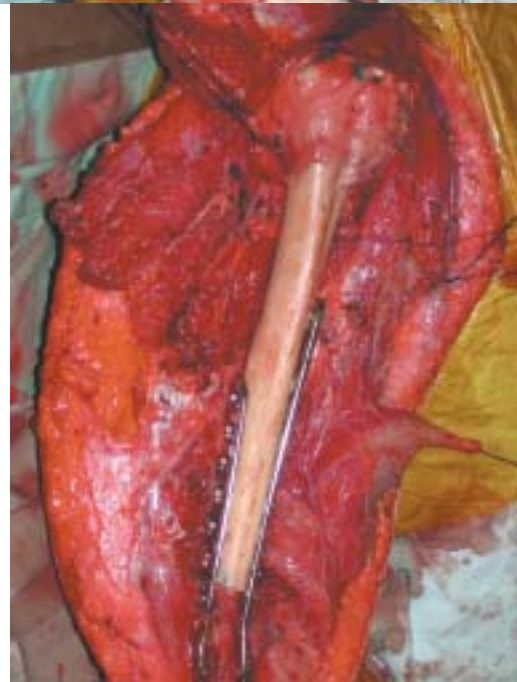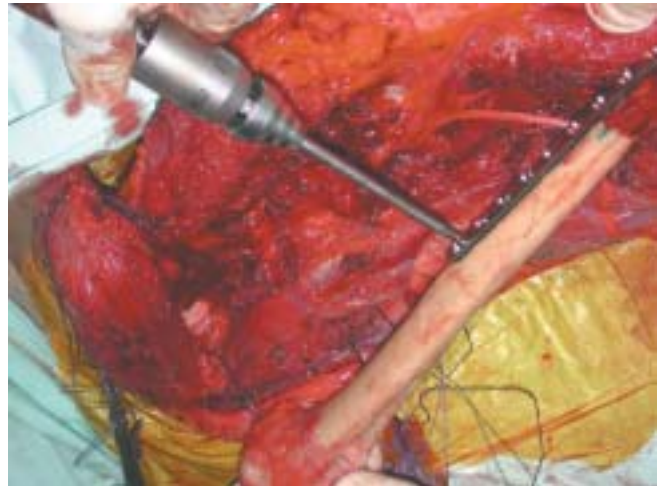Sobre la reconstrucción se debe considerar:

Se trata de una resección intraarticular, se puede preservar el manguito rotador, y la articulación.

La reconstrucción ideal puede llevarse a cabo una aloprótesis, que permita reconstruir el manguito rotador, utilizando un aloinjerto osteocondral con manguito rotador, y una prótesis cementada al aloinjerto, la osteosíntesis del tercio distal del húmero tiene gran dificultad, siendo el segmento distal corto y la anatomía extremo distal del húmero es más complicada para la fijación⁽⁶⁾. Se utilizaron placas de fijación con nueva tecnología AO, que proveen solidez en la misma.



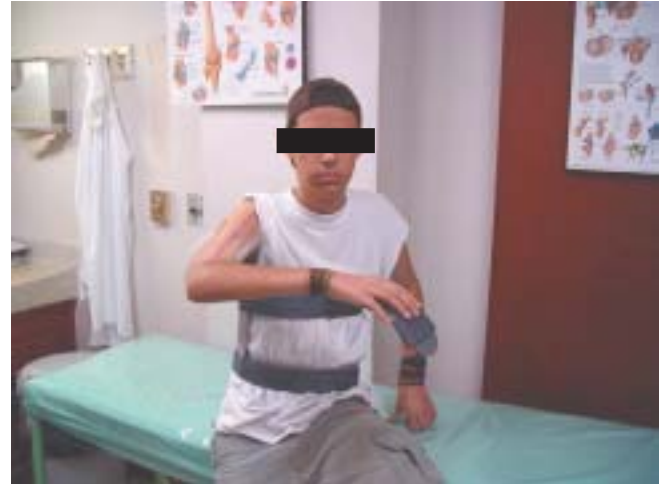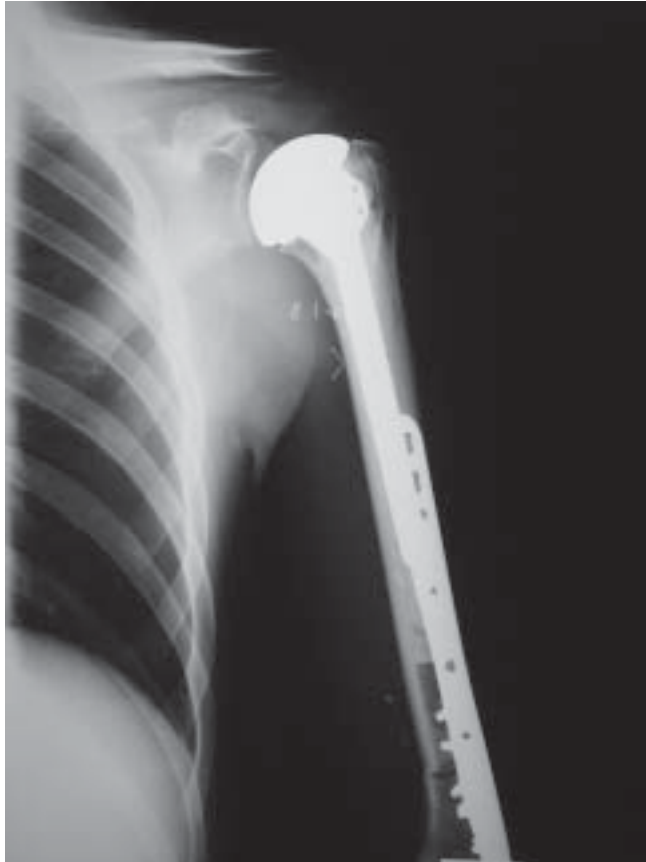Resección intraarticular del húmero proximal y tamaño de la resección.



Reconstrucción del manguito rotador sobre la prótesis, aumento con injerto aórtico de dacrón osteosíntesis con placas AO nueva tecnología.

Resultado final

La inmovilización del paciente es fundamental para la cicatrización del manguito rotador, se usa de acuerdo a las enseñanzas del Dr. Henry Mankin, una ortesis liviana que mantenga la extremidad en 90/ 90 de flexión anterior de hombro y de codo (llamada por él “posición de Frank Sinatra”) por 8-12 semanas, siguiendo concomitantemente el protocolo de rehabilitación descrito en nuestra unidad para estos casos.



Inmovilización con ortesis, posición "Frank Sinatra".

Bibliografía

1. Fechner, Robert MD. Mills Stacey MD *Tumors of bones and joints* afip 1992.
2. Dahlin C. David: *Bone tumors*, Mayo Clinic Charles C. Thomas publisher. 1989
3. Mirra M. Joseph MD *Bone tumors diagnosis and treatment*. Lea Febiger 1990.
4. Howard D Dorfman, *Bone tumors*. Mosby 1998
5. Wold, Sim, *Unni atlas of orthopedic pathology* Saunders 2003
6. Malawer M, Sugarbaker, *Musculoskeletal cancer surgery* Kluwer AC 2001

