Osteotomía Intertrocantérica en el Adulto Indicaciones y Resultados en 50 Casos

*Dr. Victor Hugo Lizcano Ortiz **Dr. Jaime Quintero Laverde

NOMINADO MEJOR TRABAJO LIBRE XXXIX CONGRESO NACIONAL SCCOT

Resumen

Entre Octubre de 1985 y Agosto de 1993 se realizaron 53 osteotomías intertrocantéricas en 52 pacientes adultos con estados preartrósicos y artrósicos de la cadera, provenientes del Servicio de Ortopedia y Traumatología del Hospital Clínica San Rafael y de la práctica privada del coautor. Fueron evaluadas 50 osteotomías (94.4%), 25 valguizantes y 25 varizantes, con un promedio de edad de 36.9 años (min. 18- máx. 69 años) y con un seguimiento clínico y radiológico promedio de 4.2 años (min. 2.0- máx 8.8 años). De acuerdo a la clasificación funcional de Merle D'Aubigné-Postel se obtuvieron resultados excelentes y buenos en el 70% de los pacientes, siendo levemente superiores en cuanto a dolor para las osteotomías varizantes.

Palabras Clave: *Coxartrosis; Osteotomía cadera*

Tradicionalmente se ha considerado el inicio de la artrosis como un proceso irreversible,[32] sin embargo los resultados a mediano y largo plazo de las osteotomías de cadera sugieren la posibilidad de que estos procedimientos, que intentan restaurar las condiciones biomecánicas normales, puedan modificar el curso del proceso degenerativo articular en un porcentaje importante de pacientes. La respuesta biológica se traducirá en una reorganización en la distribución de la carga total articular en un intento de equilibrar los procesos de formación y reabsorción óseas.[5, 6, 7, 23, 25, 29, 30 32, 33]

Por otro lado, y a pesar del avance en las técnicas y en los diseños de nuevos implantes, los resultados obtenidos con las artroplastias totales de cadera han demostrado la limitación de sus indicaciones y la aparición de severas complicaciones, especialmente en adultos jóvenes.[10.11.25]

*Residente III Ortopedia y Traumatología Universidad Militar , Servicio de Ortopedia y Traumatología Hospital Clínica San Rafael

**Profesor Asistente Ortopedia y Traumatología Universidad Militar, Servicio de Ortopedia y Traumatología Hospital Clínica San Rafael

A partir de 1985 y de acuerdo a los trabajos de algunos autores como Müller,[18] Bombelli[5] y Schneider[33] se establecieron en el servicio de Ortopedia y Traumatología criterios estrictos y definidos en la selección de pacientes para osteotomía intertrocantérica en estados preartrósicos y artrósicos de la cadera. En el presente trabajo se analizan estas indicaciones y los resultados obtenidos a corto y mediano plazo en este grupo de pacientes.

Materiales y Métodos

Se realizó un estudio clínico observacional descriptivo de tipo serie de casos, en el Servicio de Ortopedia y Traumatología del Hospital Clínica San Rafael, Santafé de Bogotá y en la práctica privada del coautor.

Se incluyeron los pacientes a quienes se realizó osteotomía intertrocánterica entre octubre de 1985 y agosto de 1993, para una población de 52 pacientes con 53 osteotomías realizadas (un paciente con osteotomía intertrocantérica bilateral). Diecisiete (32.1%) fueron realizadas en hombres y treinta y seis (67.8%) en mujeres. Treinta (56.6%) caderas fueron derechas y veintitres (43.4%) izquierdas.

Se practicaron 27 osteotomías valguizantes, 15 en hombres y 12 en mujeres, y 26 osteotomías varizantes, de las cuales 3 fueron realizadas en hombres y 23 en mujeres.

La edad mínima al momento de la intervención quirúrgica fue de 18 años y la máxima de 68 años, con un promedio de 36.9 años. El promedio de edad para las osteotomías varizantes fue de 34.4 años y para las osteotomías valguizantes de 39.3 años.

En la distribución por grupos de edad, se encontraron 20 pacientes (37.9%) entre los 18 y 30 años, 12 (22.6%) entre los 31 y 40 años, 13 (24.4%) entre los 41 y 50 años, 6 (11.3%) entre los 51 y 60 años y 2 (3.8%) mayores de 60 años (Fig. Nº 1).

DISTRIBUCION POR EDAD Y SEXO

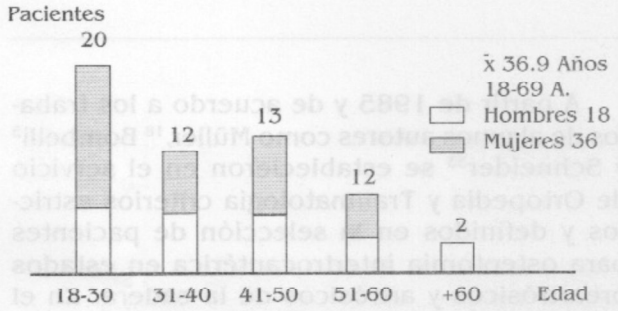

Fig. No. 1

Treinta y seis (68.4%) de las caderas intervenidas no presentaban antecedentes de cirugía previa a la osteotomía intertrocantérica y diecisiete (31.6%) presentaban una cirugía anterior:

- 3 osteosíntesis por fracturas del cuello femoral
- 3 osteotomías intertrocantéricas varizantes
- 3 reducciones abiertas con acetabuloplastia tipo Salter por luxación congénita de caderas.
- 2 reducciones cerradas por luxación congénita de cadera
- 1 osteosíntesis con placa de 95º por pseudoartrosis intertrocantérica.
- 1 osteotomía intertrocantérica valguizante por secuelas de deslizamiento epifisiario.
- 1 osteotomía varizante por osteoartrosis
- 1 osteotomía pélvica tipo Chiari por displasia residual.
- 1 reducción abierta por luxación congénita de cadera.
- 1 reducción cerrada por deslizamiento epifisiario.

Etiología

Las patologías encontradas se relacionan en la tabla Nº1

Tabla Nº 1
Etiología

Patología	Casos	
Coxa Valga Subluxante	18	33.9%
Osteoartrosis Primaria	9	17.2%
Displasia Acetabular	7	13.2%
Postraumáticas	6	11.3%
Consolidación Viciosa Frac. intertroc.	3	5.6%
Seudoartrosis Frac. Cuello Femoral	3	5.6%
Secuelas Enfermedad de Perthes	6	1.3%
Secuelas Deslizamiento Epifisiario	3	5.6%
Secuelas Necrosis Avascular	3	5.6%
Coxa Vara Congénita	1	1.9%
	53	**100%**

Etiología y Tipos de Osteotomía

Los tipos de osteotomía de acuerdo a la patología previa están relacionados en la tabla Nº 2.

Tabla Nº 2
Etiología y Tipo de Osteotomía

Etiología	O. Valguizantes	O. Varizantes
Coxa Valga	3	15
Osteoartrosis	2	7
Postraumática	6	-
Displasia	3	4
Perthes	6	-
Necrosis Avascular	3	-
Deslizamiento Epifisiario	3	-
Coxa Vara	1	-
	27	**26**

En 15 de 18 coxas valgas con cabeza esférica se realizaron osteotomías varizantes.

En 2 casos de coxa valga anteversa con deformidad de cabeza femoral y respuestas de osteofitos se realizaron osteotomías valguizantes.

Se realizó osteotomía valguizante en todos los casos de etiología postraumática, 3 pseudoartrosis de cuello femoral y 3 consolidaciones en varo por fracturas basicervicales o intertrocantéricas. Igualmente se practicó osteotomía valguizante en las secuelas de deslizamiento epifisiario, necrosis avascular y enfermedad de Perthes, todos ellos con cabeza femoral deformada.

En los casos de osteoartrosis primaria se realizaron:

- 2 osteotomías valguizantes por artrosis interna sin deformidad de cabeza femoral.
- 7 osteotomías varizantes por artrosis superoexterna con cabeza esférica.

En los casos de secuelas de displasia acetabular (7 casos, todos con al menos una cirugía previa) se realizaron:

- Tres osteotomías valguizantes (dos de ellas con procedimiento simultáneo de techo acetabular tipo »shelf«) por artrosis con deformidad elíptica de cabeza femoral.
- Cuatro osteotomías varizantes en displasias con cabeza esférica y subluxación.

Planeamiento Quirúrgico y Criterios de Escogencia del tipo de Osteotomía

Para definir el tipo de osteotomía se analizaron factores como la edad y expectativas del paciente y parámetros clínicos como el tipo de marcha, deformidades y discrepancias de longitud, arcos de movimiento y en todos los casos se tomaron las radiografías dinámicas descritas en la literatura.[18] De acuerdo a la patología previa, el estudio prequirúrgico se complementó con tomografías computarizadas para evaluar anteversión femoral, malrotaciones postquirúrgicas y ocasionalmente se utilizó la gamagrafía ósea para determinar las condiciones de viabilidad de la cabeza femoral en casos de secuelas de fracturas de cadera. En casos seleccionados se realizó un exámen clínico bajo anestesia para establecer los verdaderos arcos de movimiento.

Osteotomías valguizantes las indicamos en: deformidades postraumáticas de la cadera, artrosis mecánicas con cabeza elíptica y osteofitos mediales, artrosis medial, secuelas de necrosis avascular con cabeza deformada y coxa vara.

Fueron realizadas osteotomías varizantes en: coxa valga subluxante con cabeza esférica, osteoartrosis primaria en pacientes jóvenes y en algunos casos de displasia acetabular asociada a anteversión femoral aumentada.

Una vez determinada la indicación y el tipo de osteotomía, en todos los casos se realizaron los dibujos correspondientes a la secuencia de la táctica operatoria y el resultado final deseado.[18]

Todos los procedimientos fueron realizados con la misma técnica quirúrgica: paciente en mesa convencional, abordaje lateral y capsulotomía anterior. Esta última facilitó la visualización del cuello femoral y su ángulo de anteversión para la colocación del escoplo, además de permitir la evaluación del grado de descubrimiento anterior de la cabeza, para la realización de cuñas de extensión, las cuales fueron realizadas en la mayor parte de las osteotomías valguizantes.

La secuencia quirúrgica, los cortes y los métodos de fijación estable para cada osteotomía siguieron las pautas bien definidas en la literatura.[5,6,18,19]

Resultados

Para el análisis de los resultados finales se incluyeron 49 pacientes con 50 osteotomías (94.5%), 25 valguizantes y 25 varizantes, los cuales fueron evaluados personalmente por los autores. Los 3 pacientes excluidos que no cumplieron con el seguimiento clínico y radiológico mínimo de 12 meses fueron 2 casos no localizados durante el seguimiento inicial y 1 caso por muerte no relacionada con la cirugía a los 9 meses de la intervención. El seguimiento clínico y radiológico promedio fue de 4.2 años, con un mínimo de 1 año y máximo de 8 años y 10 meses.

Tres pacientes (6%) presentaban una evolución postoperatoria mayor de 8 años, 8 (16%) entre 6 y 8 años, 6 (12%) entre 4 y 6 años, 19 (38%) entre 2 y 4 años y 14 (28%) entre 1 y 2 años (Figura Nº 2).

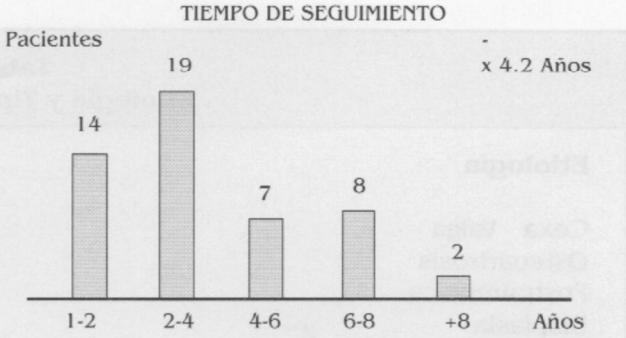

Fig. 2

La valoración clínica fue realizada mediante la escala de Merle D'Aubigné Postel.

Los resultados funcionales globales fueron: excelentes 17 pacientes (34%), buenos en 18 pacientes (36%), regulares en 11 pacientes (22%) y malos en 4 pacientes (8%) (Tabla 4).

De los 4 pacientes calificados con resultado funcional malo, 2 corresponden a los mencionados dentro de las complicaciones (1 caso de ruptura del implante, 1 caso de consolidación viciosa, casos Nº 19 y 37, ambos requirieron conversiones a artroplastia total). El caso Nº 8 corresponde a una paciente de 25 años de edad, quien luego de una evolución inicial favorable luego de una osteotomía varizante, requirió de una acetabuloplastia tipo Chiari, cinco años después del procedimiento inicial ya que presentaba una displasia dolorosa residual. El caso N° 42, paciente de 18 años con secuelas de enf. de Perthes, persistió con marcada limitación funcional y dolor, a pesar de la valguización.

Tabla Nº 4

Resultados	O. Valguizantes	O. Varizantes
Excelentes	7 (28%)	10(40%)
Buenos	10 (40%)	8(32%)
Regulares	6 (24%)	5(20%)
Malos	2 (8%)	2(8%)
	25	25

Dolor

Se encontró una calificación preoperatoria promedio de 2.01, siendo que 41 pacientes (75.9%) presentaban dolor permanente, aún en reposo (calificación 0, 1 y 2), y el 24.1% restante lo presentaba durante la actividad física (calificación 3 y 4). (Fig. Nº 3A).

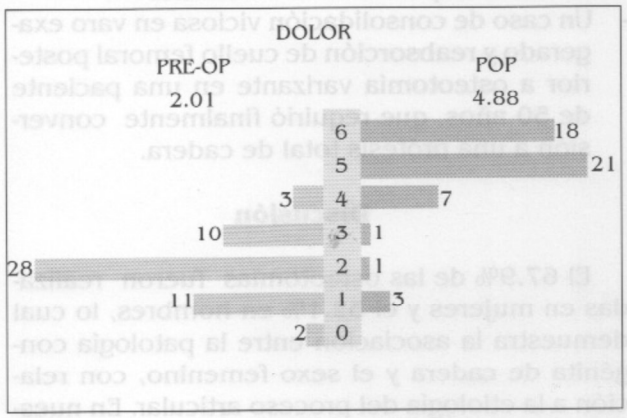

Fig.3 A

En la evaluación clínica realizada se encontró una calificación promedio de 4.88 para los 49 pacientes (50 caderas). 18 pacientes (36%) se encontraban asintomáticos, 21 pacientes (42%) presentaban dolor ocasional asociado a actividad física y 4 (8%) pacientes no presentaron mejoría. Se encontró una calificación preoperatoria promedio de 1.82 para las osteotomías valguizantes, inferior a la calificación promedio de 2.22 de las varizantes, posiblemente por la mayor severidad en el dolor en las etiologías por artrosis secundaria y postraumáticas. En el momento de la evaluación se encontró un resultado clínico levemente superior para las osteotomías varizantes, de 4.96, contra 4.80 para las valguizantes (Fig Nº3B).

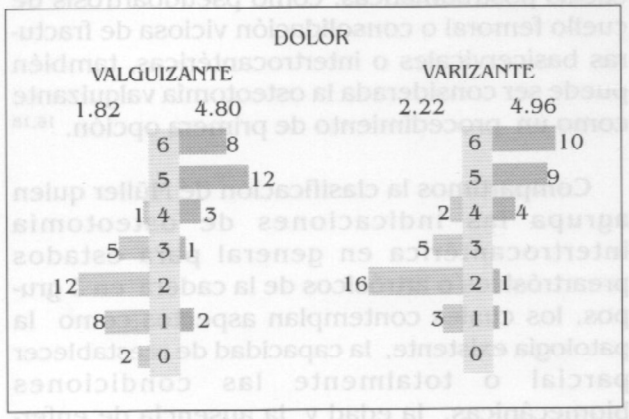

Figura 3 B

Marcha

En el exámen clínico preoperatorio 15 pacientes (27,5%) utilizaban permanentemente algún soporte externo como muletas o bastón (calificación 1 y 2) y los 38 restantes (72.5%) lo utilizaban en forma ocasional. Todos, menos uno, evidenciaban algún grado de cojera (calificación 3 y 4). (Fig Nº4A).

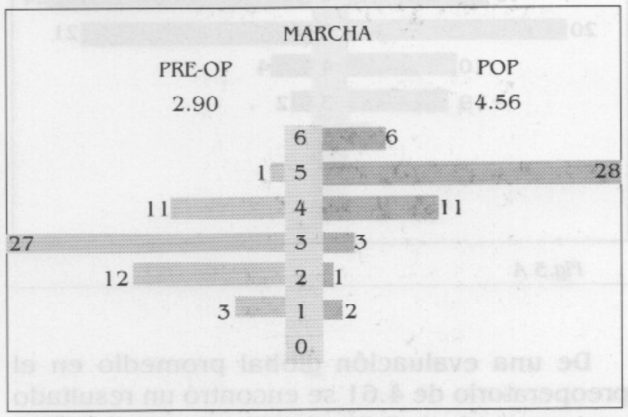

Fig.4 A

En el momento de la evaluación durante el seguimiento, 34 pacientes (68%) no usaban soporte externo y algunos presentaban una discreta cojera (escala 5 y 6), 13 pacientes (26%) requerían algún soporte externo y presentaban grados variables de cojera y 3 pacientes (6%) necesitaban permanentemente de un soporte externo y presentaban una cojera severa. La evaluación promedio preoperatoria para marcha fue de 2.90 y en el momento de la evaluación de 4.56, siendo similar tanto para osteotomías valguizantes como para las varizantes, 4.56 y 4.57 respectivamente.(Fig. 4B).

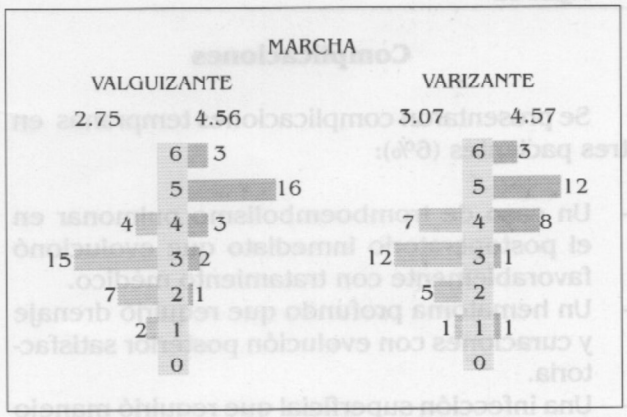

Figura 4 B

Movilidad

La recuperación de la movilidad es el parámetro funcional de mejoría más limitado (Fig Nº 5A).



Fig.5 A

De una evaluación global promedio en el preoperatorio de 4.61 se encontró un resultado postoperatorio de 5.31, siendo esta recuperación levemente superior para las osteotomías valguizantes. (Fig. 5B).



Figura 5B

Complicaciones

Se presentaron complicaciones tempranas en tres pacientes (6%):

- Un caso de tromboembolismo pulmonar en el postoperatorio inmediato que evolucionó favorablemente con tratamiento médico.
- Un hematoma profundo que requirió drenaje y curaciones con evolución posterior satisfactoria.
- Una infección superficial que requirió manejo de herida y antibioticoterapia con posterior resolución.

Complicaciones tardías en 4 casos (8%):

- Retardo de consolidación de la osteotomía en dos casos con evolución final a la consolidación.
- Un caso de ruptura de implante en un paciente de 69 años con osteotomía valguizante posterior a consolidación en varo de fractura intertrocantérica, quien requirió posteriormente una artroplastia total de cadera.
- Un caso de consolidación viciosa en varo exagerado y reabsorción de cuello femoral posterior a osteotomía varizante en una paciente de 50 años, que requirió finalmente conversión a una prótesis total de cadera.

Discusión

El 67.9% de las osteotomías fueron realizadas en mujeres y el 32.1% en hombres, lo cual demuestra la asociación entre la patología congénita de cadera y el sexo femenino, con relación a la etiología del proceso articular. En nuestra serie el 47 % de los casos tenían como diagnóstico displasia y/o coxa valga subluxante.

Se encontró un promedio de edad de 36.9 años, lo cual ratifica las recomendaciones de la literatura sobre la indicación de este procedimiento en adultos jóvenes. El 60.5% de las osteotomías fueron realizadas en pacientes menores de 40 años y únicamente dos osteotomías se realizaron en pacientes mayores de 60 años, ambas por etiología postraumática. Numerosos autores recomiendan una osteotomía, como procedimiento de elección, en un adulto joven que presenta dolor y signos de artrosis de origen mecánico.[5, 6, 7, 11, 13, 18, 30, 32, 33, 37, 38]

En el caso de estados preartrósicos por secuelas postraumáticas, como pseudoartrosis de cuello femoral o consolidación viciosa de fracturas basicervicales o intertrocantéricas, también puede ser considerada la osteotomía valguizante como un procedimiento de primera opción.[16,18]

Compartimos la clasificación de Müller quien agrupa las indicaciones de osteotomía intertrocantérica en general para estados preartrósicos o artrósicos de la cadera en 3 grupos, los cuales contemplan aspectos como la patología existente, la capacidad de reestablecer parcial o totalmente las condiciones biomecánicas, la edad y la ausencia de enfermedades metabólicas o sistémicas:[18]

1. Indicaciones Excelentes

En pacientes adultos que presenten cualquiera de las siguientes patologías y que al examen se encuentre una cadera móvil, se puede anticipar un excelente resultado si se realiza un perfecto planeamiento quirúrgico y una cirugía técnicamente impecable que restaure, lo más anatómicamente posible, los ejes de carga y la congruencia articular:

- Consolidación viciosa de fracturas intertrocantéricas.
- Pseudoartrosis del cuello femoral con cabeza viable.
- Coxa vara congénita.
- Necrosis avascular segmentaria.

2. Indicaciones Buenas

Pacientes con alteraciones de la cadera en los cuales es posible reestablecer parcialmente las condiciones biomecánicas articulares, alterando significativamente el curso del proceso artrósico y mejorando definitivamente el pronóstico:

- Coxa valga subluxante
- Osteoartrosis con deformidades elípticas de la cabeza
- Enfermedad de Perthes
- Deformidades postraumáticas en abducción (secuela de fractura de acetábulo, secuela de necrosis avascular)
- Anteversión femoral
- Fracturas del cuello femoral
- Anteversión femoral excesiva

3. Indicaciones Cuestionables

Son aquellas situaciones en las cuales es poco probable que se pueda modificar el curso de la patología articular, especialmente en pacientes mayores de 60 años con artrosis establecida. El dolor intenso y la limitación funcional serán resueltas en forma inmediata y con una alta probabilidad de éxito mediante una artroplastia total de cadera. En pacientes más jovenes se puede obtener un intervalo de 10 años o más, libre de dolor, que justifica la indicación de la osteotomía.

Los resultados obtenidos en nuestra serie, de acuerdo a las indicaciones, coinciden con los resultados en la literatura. Se obtendrá un mejor resultado cuanto mayor sea la posibilidad de reestablecer las condiciones biomecánicas articulares.[32,33]

En el grupo de «indicaciones excelentes» se obtuvieron 83.4% de resultados entre excelentes y buenos, en aquellos casos de etiología postraumática como consolidación viciosa de fracturas de cadera y pseudoartrosis de cuello femoral. En el grupo de «indicaciones buenas» se obtuvieron resultados entre excelentes y buenos en el 68.1% (30 osteotomías). En este grupo encontramos mejores resultados en aquellas caderas con mejor congruencia y menor deformidad de la cabeza. (Tabla N. 5)

Finalmente los resultados funcionales globales entre excelentes y buenos obtenidos en el 70%, similares tanto para osteotomías varizantes como valguizantes en los pacientes de esta serie, coinciden con los informes de la literatura mundial [5,13,24,28,20,28,32,35,37] y nacional,[9] los cuales presentan resultados satisfactorios entre el 60% y 80% con un seguimiento entre 5 y 10 años. Existen discrepancias en cuanto a los resultados con seguimiento mayor de 10 años, que varían desde resultados buenos a

TABLA N.5
Resultados en el Grupo «Indicaciones Buenas» *

Etiología	Casos	Resultados	Exc. Y Buenos.
COXA VALGA	18	13	72.2%
OSTEOARTROSIS	7	5	71.4%
DISPLASIA	7	5	71.4%
PERTHES	6	4	66.6%
DESLIZAMIENTO EPIFISIARIO	3	2	66.6%
NECROSIS AVASCULAR	3	1	33.3%

*(18)

15 años en el 25% al 30% de los casos[28,35,37] hasta resultados satisfactorios entre 50% y 70%,[5,14,18 y 32] pero lo anterior puede deberse al hecho de que las primeras series mencionadas utilizaban técnicas de osteotomías que actualmente han sido abandonadas.

Pte. de 46 años osteotomía varizante por Coxa Valga subluxante y anteversa.

Pte. de 34 años Osteotomía Varizante por Coxa Valga Subluxante y Anteversa.

Pte. de 42 años osteotomía valguizante por pseudoartrosis de fractura de cuello femoral.

Pte. de 48 años osteotomía varizante por secuelas displasia congénita.

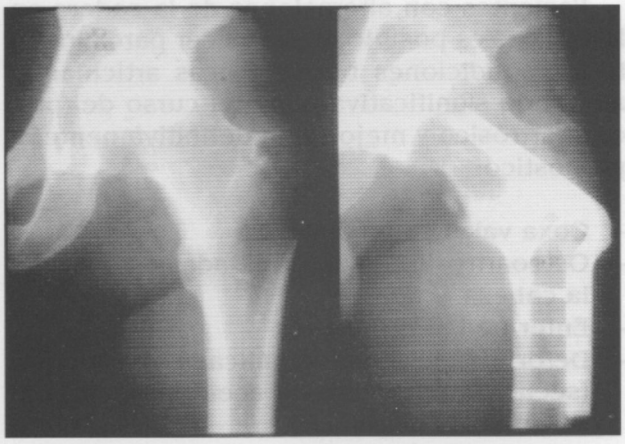

Pte. de 48 años osteotomía valguizante POP 5 años.

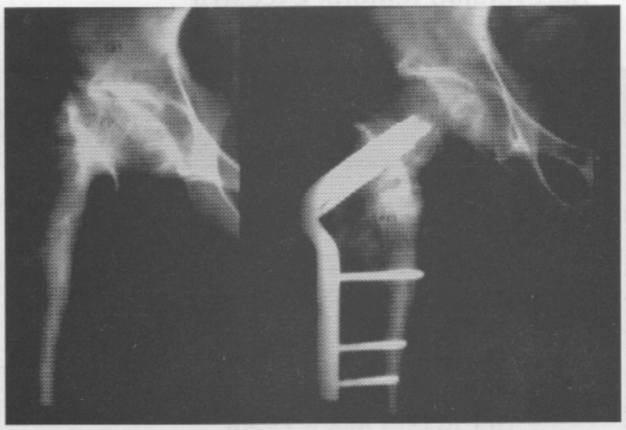

Pte. de 31 años osteotomía valguizante por secuelas enfermedad de Perthes.

Conclusiones

La osteotomia intertrocantérica es un procedimiento ampliamente aceptado en la literatura mundial para el tratamiento de estados artrósicos y preartrósicos del adulto y en el cual pueden anticiparse resultados funcionales satisfactorios en pacientes adecuadamente seleccionados. Sin embargo es un procedimiento que requiere una cuidadosa selección de los pacientes, un correcto planeamiento y una técnica quirúrgica precisa. Las complicaciones encontradas fueron causadas principalmente al no cumplir estrictamente estos principios.

El promedio de edad de los pacientes intervenidos fue de 36.9 años y el 60.5% de las osteotomías se realizaron en pacientes menores de 40 años. En el 78% de todos los pacientes intervenidos se obtuvo una mejoría del dolor, el cual fue el principal resultado clínico encontrado. De acuerdo a la clasificación funcional utilizada se obtuvo un 70% de resultados satisfactorios. Es indispensable continuar el seguimiento de estos pacientes y realizar una nueva evaluación para determinar los resultados a largo plazo, especialmente para cada tipo de osteotomía y cada patología específica.

Bibliografía

1. **Backer, K., Brown, T.:** A Finite-Element of the effects of Intertrochanteric Osteotomy on Stresses in Femoral Head Osteonecrosis, Clin. Orthop.; 1989, 249; 183-198.
2. **Benke, G., âacker A., Dounis, E.:** Total Hip Replacement After Upper Femoral Osteotomy, J. Bone an Joint Surg.; 1982, 64-B; 570-571.
3. **Ballmer, F. T., Ganz, R., Ballmer, P. M.:** Pauwels Osteotomy for Nonunios of the femoral Neck, Orthopedic Clinicics of N. A.; 1990, 21; 759-767.
4. **Brandt, K. D., Slowman-Kovacs, S.:** Nonsteroidal Antiinflammatory Drugs in Treatment of Osteoarthritis, Clin. Orthop.; 1986, 213; 84-91.
5. **Bombelli, R.:** Artrosis de la cadera; Segunda edicion; Barcelona; Salvat Editores; 1985.
6. **Bombelli, R., Andrew, T. A., Flanagan, J. P.:** Intretrochanteric Osteotomy of the Hip; en Champan, M. W.; Operativa Orthopaedics; Primera edición; New York, J. B. Lippincot Company; 1988; 649-662.
7. **Bombelli, R.:** Biomechanical Clasification of Osteoarthrosis of the Hip; en Schatzker, J.; The Intertrochanteric Osteotomy of the Hip; Primera edicion; Berlin; Springer-Verlag; 1984; 67-134.
8. **Coates, C. J., Paterson, J. M., Catterall, A., Woods, K. R.:** Femoral Osteotomy in Perthes' Disease, J. Of Bone and Joint Surg; 1990, 72-B; 581-585.
9. **Galindo, R. A.:** Resultados Clínicos y Radiológicos de la Técnica de Osteotomía en Valgo-Extensión en Pacientes con Osteoartrosis de la cadera, Revista Colombiana de Ortopedia y Traumatología; 1993, 7; 139-153.
10. **Chandler, H, Reineck, F. T., Wixson, R. L., McCarthy, J. C.:** Total Hip Replacement in Patients Younger than Thirty Years Old, J. of Bone and joint Surg.; 1981, 63-A; 1426-1434.
11. **Harris, N. H., Kirwan, E.:** The results of Osteotomy For Early Primary Osteoarthritis of the Hip, J. of Bone and Joint Surg; 1964, 46-B; 477-487.
12. **Harris, W. H.** Etiology of Osteoarthritis of the Hip, Clin. Orthop.; 1986, 213; 20-33.
13. **Langlais, F., Roure, J. L., Maquet, P.:** Valgus Osteotomy in Severe Osteoarthritis of the Hip, J. of Bone and Joint Surg.; 1979, 61-B; 424-431.
14. **Maisterlli, G. L., Gerundini, M., Bombellr, R. y Col:** Valgus-Extension Osteotomy for Osteoarthritis of the Hip, J. of Bone and Joint Surg., 1990, 72-B; 653-657.
15. **Maistrelli, G., Fussco, U., Bombelli, R, Avai, A.:** Osteonecrosis of the Hip Treated by Intertrochanteric Osteotomy, J. Bone and Joint Surg.; 1988, 70-B; 761-766.
16. **Marti, R. K., Schuller, H. M., Raaymakers, E. L.,** Intertrochanteric Osteotomy for Non-unions of the Femoral Neck, J, Bone and Joint Surg; 1989- 71-B; 782-788.
17. **Miegel, R. E., Harris, W. H.:** Medial-Displacement Intertrochanteric Osteotomy in the treatment of Osteoarthritis of the Hip, J. Bone and Joint Surg.; 1984, 66-A; 878-887.
18. **Muller, M. E.:** Intertrochanteric Osteotomy: Indication, Pre-Operative Planning; en Schatzker, J.; The Intertrochanteric Osteotomy; Primera Edición; Berlin; Springer- Verlag; 1984; 26-66.
19. **Muller, M. E., Allgower, M., Schnneider, R., Willeneger, H.:** Manual of Internal Fixation: Techniques Recomended by the AO/ASIF group; Tercera Edicion; Berlin; Springer-Verlag; 1991.
20. **Morscher, E., Feinstein, R.:** Results of Intertrochanteric Osteotomy in the Treatment of Osteoarthritis of the Hip; en Schatzker, j,; The Intertrochanteric Osteotomy of the Hip; Primera edicion; Berlin; Springer-Verlag; 1984; 169-178.
21. **Pellici, P. M., Serena, H., Salvati, E, y Col.:** Varus Rotational Femoral Osteotomies in Adults with Hip Displasia, Clin. Orthop; 1991, 242; 162-166.
22. **Papavasiliou, V. A.:** Lateral and Distal Transfer of the Great Trochanter: Preliminary Observations on a Conservative Surgical Treatment for the Osteoarthritic Hip; Clin. Orthop; 1986, 207; 198-204.
23. **Pauwels, F.:** Biomechanical Pinciples of Varus/Valgus Intertrochanteric Osteotomy in the Treatment of Osteoarthritis of the Hip; en Schatzker, J.; The Intertrochanteric Osteotomy of the Hip; Primera edicion; Berlin; Springer-Verlag; 1984; 3-24.
24. **Peyron, J. G.:** Osteoarthritis: The Epidemiologic Viewpoint, Clin. Orthop.; 1986, 213; 13-19.
25. **Poss, R.:** The Role of Osteotomy in the Treatment of Oteoarthritis of the Hip, J. of Bone and Joint Surg; 1984, 66-A; 144-151.
26. **Quain, S., Catteral, A.:** Hinge Abduction of the Hip, J. of Bone and Joint Surg; 1986, 68-B; 61-64.
27. **Radin, E. L., Rose, R. M.:** Role of Subcondral Bone in the Initiation and Progression of Cartilage Damage, Clin. Orthop.; 1986, 213; 34-40.
28. **Reigstad, A., Gronmark, T.:** Osteoarthritis of the Hip Treated by Intertrochanteric Osteotomy, J. Bone and Joint Surg.; 1984, 66-A; 1-6.
29. **Richardson, E. G.:** Osteotomia del Femur Proximal; en creenshaw, A. H.; Campbell Cirugía Ortopédica; Septima Edición; Buenos Aires; Editorial Panamericana; 1988; 1008-1022.
30. **Schatzker, J.:** The Intertrochanteric Osteotomy; Primera edicion; Berlin, Springer-Verlag; 1984.
31. **Scher, M. A. Jakim, I.:** Combined Intertrochanteric and Chiari Pelvic osteotomies for Hip Displasia, J. Bone and Joint Surg.; 1991; 73-B; 626-631.
32. **Schnaider, R.:** La Osteotomía Intertrocantérica en la Coxartrosis; Primera edición; Madrid; Editorial AC; 1984.
33. **Schnaider, R.:** Intertrochanteric Osteotomy in the Osteoarthritis of the Hip; en Schatzker, J.; The Intretrochanteric Osteotomy; Primera edicion; Berlin; Springer-Verlag; 1984.
34. **Teinturier, P., Leval, J. P., collin, J. P., Terver, S.:** Intertrochanteric Flexion Osteotomy as an Only Alternative to Total Hip Artrhroplasty in Advanced Osteoarthritis, Clin. Orthop.; 1982, 166; 158-161.
35. **Wagner, H., Holder, H:** Treatment of the Osteoarthritis of the Hip by Corrective Osteotomy of the Greater Trochanter; en Schatzker, J.; The Intertrochanteric Osteotomy; Primera Edicion; Berlin; Springer-Verlag; 1984.
36. **Weber, B., Cech, O.:** Pseudoarthrosis, Primera edicion; Berna; Hans-Ruber; 1976.
37. **Weisl, H.:** Intertrochanteric Osteotomy for Osteoarthrosis, J. of Bone and Joint Surg; 1980, 62-B; 37-42.
38. **Werners, R., Vincent, B., Bulstrode, C.:** Osteotomy for Osteoarthrosis of the Hip, J. of Bone and Joint Surg; 1990, 72-B; 1010-1013.
39. **Windhager, R., Pongracz, N., Schonecker, W., Kotz, R.:** Chiari Osteotomy for Congenital Dislocation and Subluxation of the Hip, J. of Bone and Joint Surg.; 1991, 73-B; 890-895.