

Fracturas de Pelvis que requieren Embolización Arterial Selectiva

*Dr. Gamal Zayed H. **Dra. María Cecilia Martínez G.

Resumen

Pretendemos mostrar la importancia que tiene la valoración radiológica inicial, para predecir el riesgo de hemorragia masiva, basada en proyecciones AP de pelvis, útiles para definir la necesidad de embolización arterial selectiva. Logrando determinar la relación entre la clasificación de la fractura, el sangrado, los parámetros de embolización arterial para pronosticar la morbimortalidad al ingreso del paciente.

Se revisaron las historias clínicas de 18 pacientes, entre 4-62 años, con fracturas complejas de pelvis diagnosticadas en el servicio de urgencias de la Fundación Santafé, entre 1983 - 1994. A 14 de ellos se les realizó angiografía femoral (Seldinger) y 19 embolizaciones selectivas. Encontramos que pacientes politraumatizados que ingresan al servicio de urgencias hemodinámicamente inestables, con fractura de pelvis inestable, compromiso acetabular, o estable en asa de balde o libro abierto etapa II; necesitan tratamiento agresivo con reposición de líquidos, transfusión sanguínea y angiografía pélvica, en los siguientes casos: requerimiento mayor de 4 unidades de sangre en 24 horas o 6 en 48 horas, lavado peritoneal (+) o dudoso en paciente inestable, hematoma pélvico retroperitoneal expansivo, fractura pélvica abierta o paciente sometido a otra angiografía.

Palabras clave: Fractura de pelvis, Embolización selectiva, Hemorragia

Introducción

La hemorragia es la primera causa de muerte en pacientes con fracturas pélvicas mayores.¹

En los últimos 10 años, los estudios referentes a las fracturas de Pelvis se han centrado en la biomecánica del anillo y en las secuelas de su tratamiento cerrado; autores como Huittinen (1972) y Taylor (1975) consideraron el gran porcentaje de problemas músculoesqueléticos tardíos, que los llevaron a concluir que la decisión del manejo en las fracturas de la pelvis dependía de su clasificación en estables e inestables; sin embargo en las publicaciones ortopédicas se hace menos énfasis en el trastorno hemodinámico del paciente, que es la causa de muerte en el 80% de los casos fatales de fracturas de pelvis.^{2,3}

El desarrollo de la tecnología ha traído consigo los accidentes. Traumas de gran magnitud que son un desafío para el equipo médico multidisciplinario que realiza su mayor esfuerzo por llevar a cabo un diagnóstico rápido y un tratamiento efectivo en cada uno de estos pacientes. El presente trabajo busca mostrar la importancia que tiene la valoración radiológica inicial de urgencias, para predecir el riesgo de hemorragia masiva, usando una clasificación simple que se base en proyecciones radiológicas AP de pelvis útiles para definir el protocolo de manejo inicial y la necesidad de embolización arterial selectiva. Hemos realizado una revisión de los pacientes atendidos en la Fundación Santafé de Bogotá, con diagnóstico de fractura compleja de pelvis a los que se le realizó angiografía y embolización arterial selectiva durante los últimos 10 años, para determinar la relación entre la clasificación de la fractura, la cantidad de sangrado, fundamentar los parámetros de embolización arterial y poder tener un pronóstico de morbimortalidad al ingreso del paciente.

*Especialista Ortopedia y Traumatología, Fundación Santafé de Bogotá.

**Residente II Ortopedia y Traumatología, Pontificia Universidad Javeriana

Marco Teórico

Anatomía de la Pelvis Osteo-Articular

La pelvis es la puerta que separa el esqueleto axial de las estructuras locomotrices⁴

El esqueleto de la pelvis tiene una estructura en anillo, que está formado por los dos huesos innominados por delante y a los lados, y por el sacro y el cóccix por detrás. El hueso innominado consta de tres núcleos de osificación que son el ilion, el pubis y el ísquion; los tres centros desembocan en el cartilago trirradiado del acetábulo, fusionándose^{2,5}

El anillo pélvico logra su estabilidad mediante el complejo ligamentario posterior que transmite las cargas de los miembros inferiores alrededor del anillo y a la columna vertebral. La sínfisis púbica actúa manteniendo la estructura del anillo durante la sustentación. En la posición anatómica las espinas iliacas anterosuperiores y los tubérculos púbicos se hallan aproximadamente en el mismo plano frontal. El vértice del cóccix y el borde superior de la sínfisis púbica están en el mismo plano horizontal, el cual es más caudal que el promontorio^{4,5}

Las articulaciones de la pelvis comprenden: La articulación lumbosacra, la sacrococcígea, las sacroiliacas y la sínfisis púbica. Los ligamentos sacrotuberosos y sacroespinosos se asocian a las articulaciones pelvianas y a los ligamentos iliolumbares para constituir el medio de unión entre la columna vertebral y la pelvis⁵

ARTERIAL

Arteria Iliaca Interna

La arteria iliaca interna o hipogástrica proporciona la mayor parte de la irrigación sanguínea pelviana. Se origina de la iliaca primitiva por delante de la articulación sacroilíaca y tiene unos 4 cm de longitud. Se describe generalmente dividida en dos ramas principales, anterior y posterior; las ramas de mayor calibre, directas e indirectas, pueden dividirse en parietales y viscerales. Las glúteas superior e inferior se originan a veces por un tronco común, situado por encima del origen de la pudenda interna; los tres vasos pueden nacer ya sea en forma independiente o en un tronco común.

Las ramas parietales comprenden la iliolumbar, la sacra lateral, la obturatriz, la glútea superior, la glútea inferior y la arteria pudenda interna.

Las ramas viscerales son la umbilical, la vesical superior, la vesiculodeferencial, la vesical inferior, la uterina, la vaginal y la hemorroidal media⁶

VENOSA

Vena iliaca interna

La vena iliaca interna o hipogástrica es un tronco corto que se une a la iliaca externa para formar la vena iliaca primitiva. Es dorsal a la arteria iliaca interna y cruzada hacia afuera por el nervio obturador. Sus venas tributarias corresponden a las venas glúteas superior e inferior, la vena pudenda interna, la vena dorsal profunda del pene o del clítoris⁷

Angiografía Pélvica Y Embolización Selectiva

El control angiográfico para prevención de la hemorragia arterial ha demostrado ser superior a la hemostasia quirúrgica en virtud a que produce menor lesión de tejidos blandos y su función. En numerosas injurias, la angiografía tiene más fácil acceso a las áreas sangrantes en comparación con el procedimiento quirúrgico convencional^{8, 9, 10, 11}

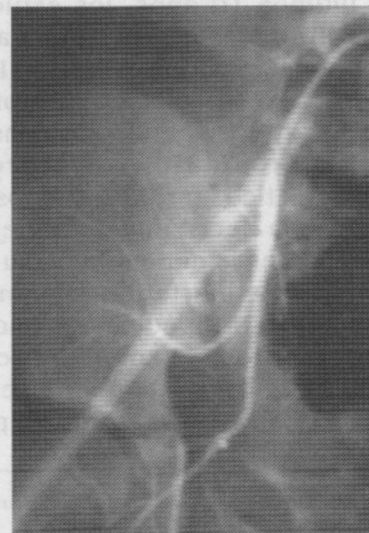


Figura No.3 11 Años espiral en posición y control de sangrado.

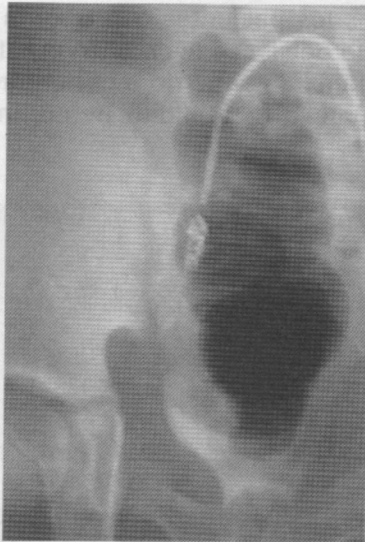

Figura No.1 11 Años Múltiples sitios de sangrado en colaterales de arteria hipogástrica (extravasación medio de contraste).

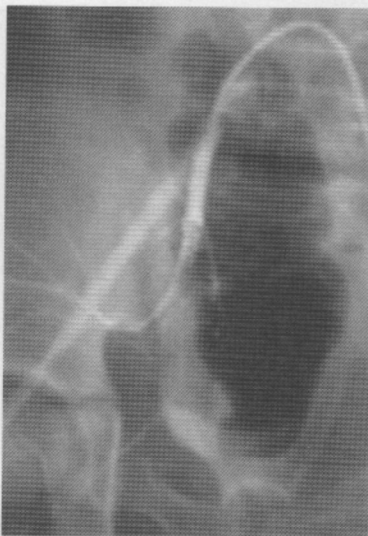

Figura No.2 11 Años espiral de Gianturco para embolización selectiva de arteria hipogástrica.

Los objetivos principales de la emboloterapia en trauma son:^{12,13}

1. Obviar la necesidad de cirugía para el control del sangrado.
2. Obtener estabilización hemodinámica definitiva o provisional mientras el paciente es mejor estudiado para ser llevado a cirugía.

Indicaciones para realizar angiografía pélvica y embolización arterial:

1. Transfusión de 4 ó más unidades de sangre en 24 horas.
2. Transfusión de 6 ó más unidades de sangre en 48 horas.
3. Lavado peritoneal negativo o dudoso en paciente inestable con fractura de pelvis.
4. Hematoma pélvico retroperitoneal expansivo al momento de la laparotomía.
5. Fractura pélvica abierta.
6. Fractura pélvica mayor en paciente sometido a angiografía torácica, abdominal o periférica.

Objetivos

1. Determinar la relación, si la hay, entre la clasificación de las fracturas de pelvis y la necesidad de reemplazo de líquidos y sangre.
2. Buscar la asociación entre el tipo de fractura y el requerimiento de embolización arterial mediante angiografía.
3. Conocer las complicaciones y causa de muerte en los pacientes con fracturas de pelvis a los que se les realizó embolización arterial.

Materiales y Métodos

Se revisaron las historias clínicas de 18 pacientes, con un intervalo de edad entre 4-62 años, con fracturas complejas de pelvis diagnosticadas en el servicio de urgencias de la Fundación Santafé de Bogotá, en un período de 11 años, entre abril de 1983 y abril de 1994. A 14 de ellos se les realizó angiografía de arteria femoral, mediante técnica de Seldinger y 19 embolizaciones selectivas en 10 pacientes.

Materiales y Técnica de Embolización

El procedimiento se realiza mediante técnica de Seldinger avanzando el cateter hasta L4, se realiza inyección de 40 ml de Metilglucamina y Diatrizoato de Sodio y se realiza la angiografía. En caso de identificar lesión vascular o intraperitoneal, se recoloca el cateter selectivamente cerca al sitio de sangrado y se emboliza utilizando Gelfoam o espirales de acero de Gianturco con lo que se logra control del sangrado.

El Gelfoam con una vida intraarterial de 2 meses, es la mejor promesa para una eventual recanalización posterior de la arteria. Se preparan torpedos de Gelfoam en partículas de 2 x 2

mm de largo, suspendidas en una mezcla mitad y mitad de solución salina normal y medio de contraste; se usa para embolización selectiva de vaso único o de pequeñas arterias^{8,14}

A todos los pacientes con trauma múltiple y fractura de pelvis, se les realizó clasificación de la hemorragia de acuerdo a parámetros clínicos que revelan la estabilidad hemodinámica del paciente¹⁵

Clasificación de la Hemorragia				
PARAMETRO	CLASE I	CLASE II	CLASE III	CLASE IV
Pérdida sangre (ml)	750	750-1500	1500-2000	> 2000
Pérdida sangre (%)	15%	15-30%	30-40%	> 40%
Pulso	< 100	> 100	> 120	> 140
Presión Arterial	Normal	Normal	Disminuida	Disminuida
Frec Respiratoria	14 - 20	20 - 30	30- 40	> 35
Llenado capilar	Normal	Prolongado	Prolongado	Prolongado
Diuresis (ml/h)	> 30	20 - 30	5 - 15	insignificante
Estado Mental	Ansiedad	+ ansioso	confuso	letárgico

En la evaluación de los pacientes con fractura de pelvis, se utilizó la siguiente clasificación:^{16,17}

Estables:
En libro abierto
Etapa I: Sínfisis abierta < 2.5 cm
Etapa II: Sínfisis abierta > 2.5 cm
Etapa III: Sínfisis abierta > 2.5 cm + herida perineal
Por compresión lateral
Tipo I: Homolateral
Tipo II: Asa de balde
Inestables: (Desplazamiento vertical, Malgaigne)
Varias:
Complejas
Disrupción acetabular concomitante
Luxación sacroilíaca bilateral con arco anterior intacto

Resultados

Se llevaron a cabo 14 procedimientos angiográficos mediante técnica de Seldinger cateterizando la arteria femoral y se embolizaron selectivamente 18 vasos en 10 pacientes y en 4 de ellos las angiografías fueron normales (tabla 1).

Tabla No. 1 CASOS CLÍNICOS	
Angiografía	14 pacientes
Embolización selectiva	10 pacientes
Vasos embolizados	18 vasos
Angiografía normal	4 pacientes

La causa más frecuente de fractura compleja de pelvis fué accidente autopeatonal en un 71.4% (10 pacientes) (tabla 2).

Tabla No. 2 ETIOLOGÍA DEL TRAUMA	
Accidente autopeatonal	10
Caida de altura	2
Accidente automovilístico	2

El tipo de fractura más frecuente en los pacientes que requirieron tratamiento con embolización selectiva fué clasificada como ines-

table que compromete al acetábulo en 4 pacientes (28.5%), seguidas por las fracturas inestables en 3 pacientes y estables en asa de balde en 3 pacientes (21.4%); fracturas en libro abierto etapa II en un 14.2% y fracturas en libro abierto etapa I y compresión lateral homolaterales en un 7.14%. (tabla 3)

Tabla No. 3
CLASIFICACIÓN DE LAS FRACTURAS

Estables		
libro abierto		
etapa I	1	
etapa II	2	
etapa III		
por compresión lateral		
homolateral	1	
asa de balde	3	
Inestables	3	
Varias	4	

Encontramos que las fracturas inestables y con compromiso acetabular requirieron de transfusiones masivas de sangre en las primeras 48 horas, 4 pacientes entre 10 y 15 unidades y 2 pacientes con más de 15 unidades de sangre. Pacientes con otro tipo de fracturas de pelvis aún con compromiso de órganos pélvicos o fracturas de huesos largos no necesitaron más de 10 unidades; excepto un paciente con fracturas estables de pelvis y estallido de bazo (tabla 4).

Tabla No. 4
CLASIFICACIÓN Y UNIDADES TRANSFUNDIDAS

	<10	10-15	>15
Estables			
Libro abierto			
etapa I		1	
etapa II	2		
etapa III			
por compresión lateral			
homolateral		1	
asa de balde		2	
Inestables	1	1	1
Varias		3	1

Los vasos embolizados con más frecuencia fueron arteria Pudenda Interna e Hipogástrica en 5 ocasiones (27.7%), la arteria Glútea Superior en 4 ocasiones (22.2%), arteria Obturatriz en 2 casos (11.11%), y arterias Glútea Inferior y Esplénica en un caso cada uno (5.5%) (tabla 5).

Tabla No. 5
VASOS ARTERIALES EMBOLIZADOS VASOS EMBOLIZADOS

Pudenda Interna	5
Hipogástrica	5
Glútea Superior	4
Obturatriz	2
Glútea Inferior	1
Esplénica	1

Fallecieron 4 pacientes y las causas de muerte fueron: TCE, shock hipovolémico prolongado, Infarto agudo del miocardio y embolia grasa (tabla 6).

Tabla No. 6
MORTALIDAD

Trauma craneo-encefálico	1
Shock prolongado	1
Infarto Agudo del Miocardio	1
Embolia grasa	1

Discusión

La hemorragia es una causa importante de muerte en pacientes con fracturas pélvicas; en adición al diagnóstico tardío del desarrollo de falla multisistémica en pacientes politraumatizados y de sepsis en otro tanto, aumentando la posibilidad de muerte independientemente de la edad.

El control del sangrado secundario a fracturas pélvicas se logró en nuestros pacientes en un promedio de 2.5 horas desde el ingreso hasta el procedimiento de embolización angiográfica con un intervalo de 30 minutos hasta 16 horas; sin embargo no podemos descartar las lesiones secundarias que producen persistente sangrado por trauma de órganos intraperitoneales, o fracturas de otros huesos largos.

En nuestra revisión hemos distribuido los pacientes en tres grupos según la necesidad de transfusión de unidades de sangre así:

Los que necesitaron menos de 10 unidades de sangre en 48 horas; los que necesitaron entre 10 y 15 unidades de sangre para mantener cifras tensionales adecuadas y los que necesitaron más de 15 unidades de sangre para ser hemodinámicamente estables.

Encontramos que pacientes con fracturas complejas inestables principalmente con compromiso acetabular requieren al menos 15 unidades de sangre en 48 horas y son éstos los que necesitan un protocolo de manejo más agresivo desde el ingreso. Nuestra clasificación de sangrado en tres grupos, dependiendo del tipo de fractura pélvica, nos permite predecir la hemorragia mayor, pero no es posible discriminar la respuesta del paciente al tratamiento, por ser ésta un tipo de respuesta individual modificado por la edad, el estado previo del paciente y las lesiones asociadas.

Para los pacientes politraumatizados que ingresan al servicio de urgencias hemodinámicamente inestables, a quienes se diagnostica fractura de pelvis inestable, o con compromiso acetabular, o estable en asa de balde o libro abierto etapa II, recomendamos tratamiento agresivo con reposición de líquidos con dos ó más líneas intravenosas de calibre 12-14 o cateter de venodisección, iniciar terapia de transfusión sanguínea y realizar angiografía pélvica en cualquiera de los siguientes casos: si requiere más de 4 unidades de sangre en 24 horas o 6 en 48 horas, lavado peritoneal (-) o dudoso en paciente inestable, hematoma pélvico retroperitoneal expansivo al momento de la laparotomía, paciente con fractura pélvica abierta o paciente sometido a angiografía torácica, abdominal o periférica.

Es importante aclarar que aunque son muchos los beneficios de la embolización arterial selectiva, este procedimiento no es sustituto al tratamiento ortopédico y estabilización provisional de las fracturas inestables de pelvis con fijador externo, como mecanismo adicional de control de hemorragia.

Bibliografía

1. **Cryer, H., Miller.F., Evers.M., Rouben. L., Seligson. D.,** Pelvic fracture classification: Correlation with hemorrhage. The Journal of Trauma. Jul 1988. Vol 28, No. 7.
2. **Tile. M.,** The pelvic Fracture. The rationale of operative fracture care. 1987.
3. **Bothenberger. D., Fischer. R., Strate.R., Velasco. R., Perry. J.,** The mortality associated with pelvic fractures. Surgery. Sept 1978. Vol 84. No. 3
4. **Kellam. J., Browner. B.,** Fractures of the pelvic ring. The musculoesekeletal trauma. 1993.
5. **Gray. D.,** La pelvis. Anatomía. Salvat. 1988
6. **Testut. L., Jacob. O.,** Pelvis, consideraciones generales. Anatomía topográfica. Salvat. 1979.
7. **Bouchet. A., Cuilleret. J.,** Región glútea, inguinocrural y obturatriz. Anatomía descriptiva, topográfica y funcional. Panamericana. 1987.
8. **Menachem. Y.,** Embolotherapy in trauma. Interventional Radiology. Stuttgart. Germany. 1990.
9. **Keller. F.,** Embolization in the Chest, Abdomen, and Pelvis. Interventional Radiology. Edit Golden's Diagnostic Radiology. 1988.
10. **Hemingway. A., Allison. D.,** Complications of embolization: Analysis of 410 procedures. Radiology: 1988.166: 669-672.
11. **Flint. L., Rodriguez. R.,** Pelvic fracture complications. Complications of trauma. Edit Churchill, Livingstone. 1994.
12. **Menachem. Y., Coldwell. D., Young. J., Burgess. A.,** Hemorrhage associated with pelvic fractures: causes, diagnosis, and emergent management. AJR, Nov 1991. 157: 1005-1014.
13. **Bosse. M., Reinert.C.,** Pelvic fractures. Retroperitoneal trauma. Edit Thieme. 1993.
14. **Young. A., Tadavarthy. M et al.** Embolotherapy: Agents, equipment, and techniques. Interventional Radiology. Edit Golden's Diagnostic Radiology. 1988.
15. **Battistella. F.,** Pelvic fractures. Abdominal trauma. Edit Thieme. 1992.
16. **Young. J., Resnik. C.,** Fracture of the pelvis: Current concepts of classification. Review article. AJR. Dec 1990.155:1169-1175.
17. **Looser. K., Crombie. H.,** Pelvic fractures: An anatomic guide to severity of injury. Review of 100 cases. Nov. 1976.Vol 132.