

Procedimiento tipo DEGA por doble abordaje

Dr. Pedro Antonio Sánchez Mesa*, Dr. Fernando Helo Yamhure**

* Ortopedista traumatólogo. Coordinador Clínica de Cadera Infantil. Clínica del Niño “Jorge Bejarano” E.S.E. Luis Carlos Galán Sarmiento.

** Jefe de Departamento de Ortopedia y Traumatología Infantil, Coordinador Clínica de Columna Infantil. Clínica del Niño “Jorge Bejarano” E.S.E. Luis Carlos Galán Sarmiento.

Resumen

Estudio observacional, descriptivo, retrospectivo, informe de casos, incluyó pacientes con displasia acetabular del desarrollo y neuromuscular de la cadera, encontrando (11) once caderas en (3) tres mujeres y (5) cinco hombres, en quienes se practicó osteotomía tipo DEGA trans-ilíaca marginal incompleta en forma de una acetabuloplastia semicircular por doble abordaje quirúrgico, que se realiza asociada a una reducción abierta por vía anterior más una osteotomía femoral varizante desrotadora. Se evaluaron por mediciones objetivas en TC3D y radiografías simples: La profundidad del acetábulo, porcentaje de extrusión lateral y anterior de la cabeza femoral, centro borde, déficit pared anterior, ángulo sharp, anteversión acetabular, porcentaje acetábulo medial desocupado y la asimetría del centro de rotación, esfericidad de la cabeza femoral (Mose), ángulo acetabular de apoyo (WBZ) de Bombelli y Aronson, porcentaje de migración (Reimers), congruencia articular de Coleman, y la artrosis según Tonnis. El seguimiento clínico fue en promedio de 24.6 meses y radiológico-tomográfico tri-dimensional de 23.6 meses con un intervalo entre 6 y 49 meses. Resultados excelentes 80%, buenos 14%, regulares 0%, malos 6%, sugiere ser una buena alternativa en el tratamiento de la displasia en un número de pacientes teniendo en cuenta sus indicaciones y contraindicaciones así como la magnitud de corrección que puede esperarse.

Palabras clave: DEGA, Acetabuloplastia, TC3D (Tomografía Computarizada Tridimensional), Displasia del Desarrollo de la cadera y Neuromuscular.

Abstract

Procedure DEGA type by double approach

The following is an observational, retrospective, descriptive study, including case studies of patients with developmental acetabular dysplasia of the hip with neuromuscular changes. We examined (11) eleven hips in (3) three women and (5) five men who had undergone incomplete marginal trans-iliac DEGA osteotomy in the form of a semicircular acetabuloplasty with double surgical approach, performed in conjunction with a previous open reduction and a femoral varizant twisting osteotomy. We evaluated these patients with 3DCAT scan and simple x-rays. The following were evaluated: the acetabular depth, the percentage of lateral and anterior femoral head extrusion, the center edge, anterior wall deficit, sharp angle, acetabular anteversion, percentage of unoccupied medial acetabulum and center rotation asymmetry, sphericity of the femoral head (Mose), acetabular support angle (WBZ) (Bombelli and Aronson), migration percentage (Reimers), articulate consistency (Coleman), and the arthrosis according to Tonnis. The clinical follow up was carried out for 24.6 months on average, with radiological three-dimensional Tomographic scans up to 23.6 months with an interval of between 6 and 49 months. Results were excellent in 80% of the cases, good in 14%, regular in 0%, bad in 6%. The results suggest that this is a good alternative in the treatment of dysplasia in a number of patients, bearing in mind their indications and contraindications as well as the magnitude of correction that can be expected.

Key words: DEGA, Acetabuloplasty, 3DCAT (Computerized Three-dimensional Tomography), Dysplasia hip.

Introducción

En 1969 Dega describió un tipo de osteotomía trans-ilíaca marginal incompleta tipo acetabuloplastia semicircular combinada y perfeccionada con la reducción abierta y la osteotomía femoral para tratar la displasia acetabular residual secundaria a displasia neuromuscular de la cadera con o sin luxación.

Las indicaciones exactas que son: un acetábulo displásico por una enfermedad del desarrollo neuromuscular, acetábulos pocos profundos y grandes, con descubrimiento laterales y del fondo superior. Las contraindicaciones: La cabeza femoral muy deformada.⁽¹⁾

Marco teórico

Se han descrito varios tipos de osteotomías pélvicas innominadas para el tratamiento de la displasia acetabular residual secundaria a la displasia del desarrollo de la cadera. Las osteotomías innominadas pueden ser divididas en dos tipos: Las osteotomías transiliacas completas e incompletas.^(2,3) Las osteotomías descritas por Salter, Steel, Sutherland y Greenfield son ejemplos de osteotomías transiliacas completas. La primera descripción de una osteotomía transiliaca incompleta para el tratamiento de la displasia acetabular secundaria o del desarrollo de la cadera fue descrita por Albee en 1915. La más conocida es la descrita por Pemberton.^(4,5) La osteotomía de Westin y Pemberton consiste en la combinación de las técnicas de Pemberton y Salter.^(6,7) En 1974, Dega proporcionó una descripción escrita extensa de su osteotomía transiliaca incompleta semicircular recomendando un solo abordaje para la osteotomía pélvica que respeta la pared posteroinferior del acetábulo más la osteotomía femoral varizante desrotadora en la literatura polaca que hace énfasis en mantener una bisagra de la muesca ciática realizando una fractura controlada de la cortical interna del ilíaco. Cuando el sitio de la osteotomía se abre produce una fractura en leño verde, que asegura estabilidad del injerto sin la necesidad de la fijación interna. El miembro inferior no se alarga lo que si puede ocurrir con las osteotomías transiliacas completas, la osteotomía de Dega pueden realizarse con un cartilago trirradiado abierto.^(8,9,10) En el presente estudio, se documentan resultados excelentes tanto clínicos como radiográficos y TC3D, comparables con aquellos informados por los autores europeos.^(11,12,13)

Técnica Quirúrgica

- Se realiza tenotomía de aductores percutánea si es necesario por limitación a la abducción.
- Se realiza en un primer paso la incisión en bikini de la piel. (Figura 1)
- Se disecan los músculos abductores fuera de la pared lateral del ilium y se expone la muesca ciática.
- Los músculos abductores y el periostio están completamente separados del ilium y la cápsula de la cadera.
- Se realiza reducción abierta de la cadera en el acetábulo verdadero, incisión lateral sobre el fémur. (Figura 1)

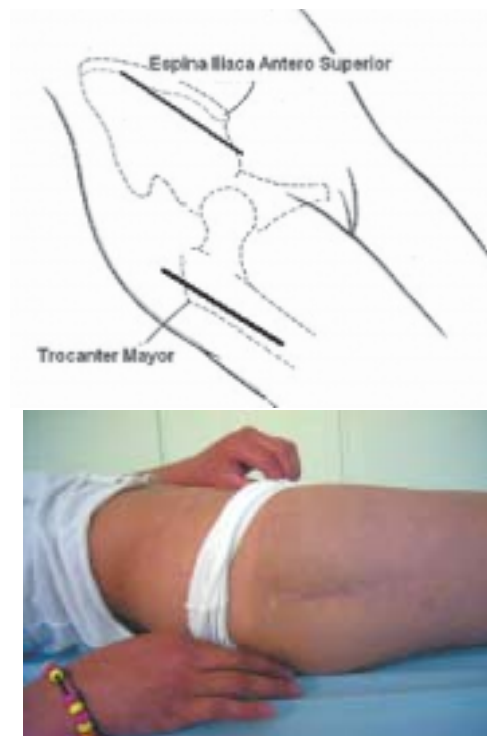
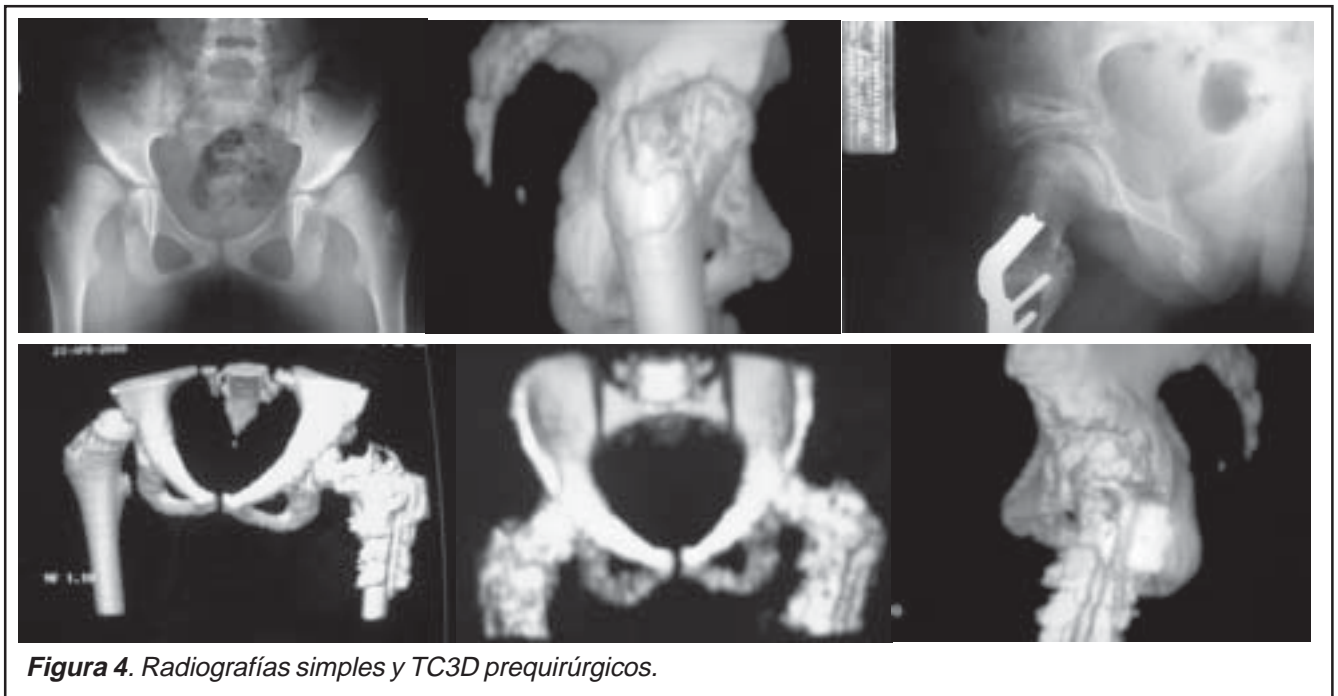
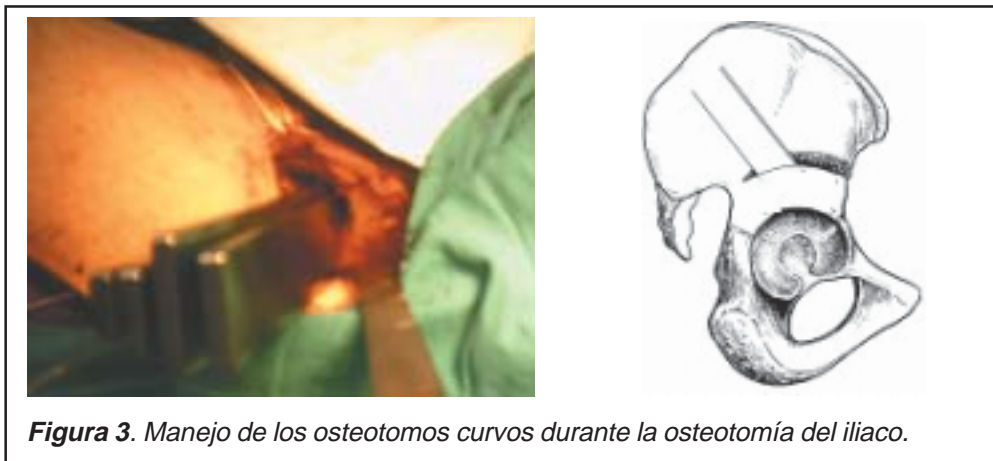
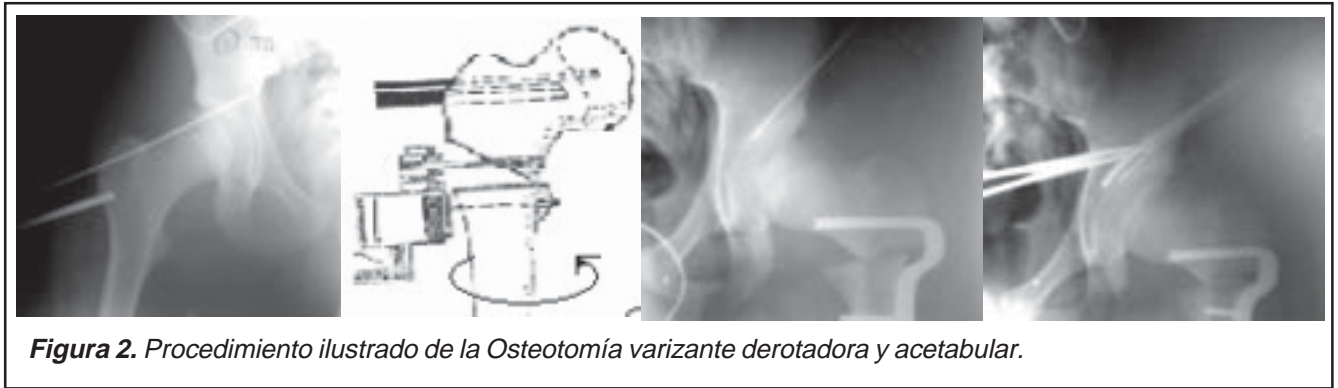
Figura 1. Esquema demostrativo de los abordajes quirúrgicos para el procedimiento tipo DEGA.

- Se insertan dos alambres de Kirschner pequeños en el fémur, para ayudar determinar la cantidad de corrección en la anteversión.
- Se realiza una osteotomía con cuña interna subtrocantérica, varizante correctora de anteversión.
- Se realiza un tercer paso quirúrgico en donde se pasa un clavo grueso de 3.0 mm por el borde superior del acetábulo dirigido a la gota de lagrime que protege al acetábulo para la entrada de los osteotomos curvos.
- Se realiza la osteotomía al ilíaco de diez (10) a quince (15) mm sobre la espina iliaca anteroinferior por intermedio de osteotomos curvos desde un diámetro de quince (15) mm hasta cincuenta y cinco (55) mm respetando la pared interna del ilíaco guiado por el intensificador de imágenes o radiografías seriadas simples para ayudar a visualizar el corte de la osteotomía. (Figura 2,3)
- Se realiza una fractura controlada del mismo descendiendo el techo acetabular, dando cubrimiento superolateral y anterior en la acetábulooplastia, dejando sólo la bisagra de la muesca ciática posterior intacta.
- Se coloca injerto de cresta iliaca tricortical suficientemente grande para mantener la reducción, o el segmento del fémur que se acorta y se hace exeresis, el cual se puede utilizar como autoinjerto.



Objetivos

General:

Realizar un estudio mediante el cual se puede mostrar la experiencia adquirida en la Clínica del Niño en los últimos

cinco (5) años con un procedimiento como es el DEGA muy poco conocido en nuestra literatura.

Materiales y métodos

Realizamos un estudio observacional, descriptivo, retrospectivo, informe de casos, entre los meses de Enero de 1999 hasta Enero del 2004 (60 meses), realizado en la Clínica del Niño de Bogotá, encontrando once (11) caderas en tres (3) mujeres y cinco (5) hombres.

La edad promedio de los pacientes analizados en las mujeres fue de doce (12) años, siete (7) meses (rango, 11 años, 4 meses a 15 años, 7 meses) y de los hombres once (11) años, cinco (5) meses (rango, 6 años, 9 meses a 17 años, 2 meses).

Se tienen en cuenta en el presente estudio las siguientes variables: sexo, edad, displasia acetabular, subluxación, luxación, cadera comprometida: derecha, izquierda o ambas, enfermedades neuromusculares o del desarrollo.

Los pacientes cuyo último control fue mayor de tres meses fueron contactados para evaluarlos. Se revisaron las historias clínicas y los estudios radiográficos y tomográficos tridimensionales de la totalidad de los pacientes incluidos en el estudio. (Tabla 1)

TABLA 1	
CRITERIOS DE INCLUSIÓN	CRITERIOS DE EXCLUSIÓN
Edad mayor de seis años.	Edad menor de seis años.
Diagnóstico de displasia acetabular primaria o residual, secundaria o no a enfermedades neuromusculares o del desarrollo.	Indicación quirúrgica diferente a la displasia acetabular primaria o residual, secundaria o no a enfermedades neuromusculares o del desarrollo.
Haber sido tratados mediante procedimiento tipo DEGA en la Clínica del Niño	Seguimiento menor a tres (3) meses.
Seguimiento mínimo de tres (3) meses, entre 1999 a 2003.	Datos insuficientes para la adecuada recolección de datos.

Para la valoración de los resultados éstos se dividieron en tres grupos: clínicos, radiológicos y tomográficos tri-dimensionales. Al final se realizó sumatoria y correlación entre los mismos.

Dolor: Se determinará el mismo de acuerdo a la escala establecida por Tonnis. (Tabla 2)

TABLA 2	
CARACTERÍSTICAS	GRADO
No - dolor	0
Ocasional con actividades inusuales	1
Actividades moderadas de la vida diaria	2
Dolor constante	3

Tabla 2. Escala para la evaluación del dolor establecida según Tonnis.

Actividad y marcha: Se valorará mediante la escala de Tonnis. (Tabla 3)

TABLA 3	
CARACTERÍSTICAS	GRADO
Sin limitación	0
Actividad > de 1 hora sin dolor	1
Actividad < de 1 hora sin dolor	2
Cualquier actividad desencadena dolor Distancias cortas	3

Tabla 3. Escala para la evaluación de los arcos de movilidad y la marcha.

Escala de movimiento: Se valora mediante la escala de rango normal del movimiento promedio de una cadera.

Movilidad articular: Se determinara mediante una escala que evalúa un test articular de manera porcentual. (Tabla 4)

MOVILIDAD	INTERPRETACIÓN	PUNTUACIÓN
> del 80% de la movilidad	Excelente	0
50 al 80% de la movilidad	Bueno	1
30 al 50% de la movilidad	Regular	2
< del 30% de la movilidad	Malo	3

Tabla 4. Calificación de los rangos de movilidad.

Se realizara la sumatoria de los resultados clínicos como se observa en la (Tabla 5), y se evaluaron los siguientes parámetros tomográficos tridimensionales y en radiografías simples.. (Tabla 6)

PUNTUACIÓN	RESULTADO CLÍNICO
0 - 1	Excelente
2 - 3	Bueno
4 - 5	Regular
> 6	Malo

Tabla 5. Evaluación de resultados clínicos.

TC3D	RADIOGRAFÍAS SIMPLES
La profundidad del acetábulo (PA)	Porcentaje de migración (PM) de Reimers
Porcentaje extrusión lateral cabeza femoral (PEL)	Ángulo acetabular de apoyo (WBZ) de Bombelli y Aronson
Porcentaje extrusión anterior cabeza femoral (PEA)	Grado de centramiento (GC) de Tonnis
Déficit pared anterior (DPA)	Ángulo centro borde lateral (CEL)
Ángulo centro borde anterior (CE) de Wiberg	Ángulo centro borde anterior (CE) de Wiberg
Ángulo Sharp (ACM)	Ángulo Sharp (ACM)
Anteversión acetabular (AA)	Anteversión acetabular (AA)
Porcentaje acetábulo medial desocupado (PAMD)	Línea de Shenton
Simetría del centro de rotación (SCR)	Congruencia articular (CA) de Coleman
Esfericidad de la cabeza femoral (ECF) de Mose	Esfericidad de la cabeza femoral (ECF) de Mose

Tabla 6. Mediciones TC3D y Radiográficas Simples.

El centramiento articular se evalúa por intermedio de medidas en TC3D (Tabla 7). Se evalúo el grado de artrosis por medio de radiografías simples y TC3D, (Tabla 8), con respecto a valores previamente establecidos en la tabla 9.

TABLA 7

CARACTERÍSTICAS	GRADO
Adecuadamente centrada	0
Subluxada en un acetábulo elongado	1
Cabeza femoral articulada en un falso acetábulo	2
Luxación alta inestable	3

Tabla 7. Centramiento articular.

TABLA 8

CARACTERÍSTICAS	GRADO
Sin signos de osteoartritis	0
Incremento de la esclerosis de la cabeza y el acetábulo, leve estrechamiento del espacio articular o pinzamiento de los márgenes articulares	1
Pequeños quistes en la cabeza o el acetábulo, incremento de la estrechez del espacio articular, moderada pérdida de la esfericidad de la cabeza	2
Grandes quistes en la cabeza o el acetábulo, severo estrechamiento u obliteración del espacio articular. Gran deformidad de la cabeza, necrosis.	3

Tabla 8. Evaluación del grado de artrosis

TABLA 9

ARTROSIS				
VALOR EN PUNTOS	0	1	2	3
Parámetro	Ausente	Leve	Moderado	Severo
ACM (SHARP)*	<40°	40° -50°	50° -60°	>60°
AA*	12°	12-17°	17-22°	>22°
CE*	>30°	20° -29°	5° -19°	<5°
PEA*	<5%	5-10%	10-15%	>15%
PEL*	<25%	25-30%	30-35%	>35%
WBZ*	<9	10-15	16-25	>25
PM*	<15%	16-25%	26-40%	>40%
P*	60%	60-40%	40-20%	<20%
PAMD*	<10%	10-20%	20-30%	>30%
DA*	>50%	50-35%	35-20%	<20%

Tabla 9. Parámetros de las imágenes diagnósticas: *ACM (SHARP): Inclinación acetabular, *AA: Anteversión acetabular, *CE: Ángulo centro borde lateral de Wiberg, *PEA: Porcentaje extrusión anterior cabeza femoral, *PEL: Porcentaje extrusión lateral cabeza femoral, *WBZ: Orientación de la superficie de apoyo acetabular (Bombelli), *PM: Porcentaje de migración (Reimers), *P: La profundidad del acetábulo, *PAMD: Porcentaje acetábulo medial desocupado, *DA: Déficit pared anterior.

Escala de valores para la determinación final de los resultados de las imágenes diagnósticas por la sumatoria de los parámetros en excelentes a malos. (Tabla 10)

PUNTOS	INTERPRETACIÓN
0 - 2	Excelente
3 - 5	Bueno
6 - 10	Regular
> 11	Malo

Tabla 10. Evaluación de los resultados de las imágenes diagnósticas.

Sumando los parámetros clínicos, radiológicos y en TC3D, se estableció la siguiente tabla 11, para la evaluación de los resultados finales globales.

INTERPRETACIÓN	PUNTOS
Excelente	0 - 3
Bueno	4 - 8
Regular	9 - 16
Malo	> 16

Tabla 11. Evaluación final de los resultados globales.

Resultados

Se encontraron un total de once (11) procedimientos realizados entre 1999 y 2004, de los cuales cumplieron los criterios de inclusión once (11) caderas en ocho (8) pacientes, tres (3) niñas y cinco (5) niños, tres (3) pacientes se intervinieron ambas caderas.

Distribución por sexo

Cinco (5) pacientes de sexo masculino seis (6) caderas y tres (3) de sexo femenino; cinco (5) caderas. Relación de 1:1,2

Distribución por edad

La edad promedio fue de doce punto (12.1) años, con un intervalo entre seis (6) y diecisiete (17) años. La edad promedio al momento de la cirugía mujeres fue de doce punto siete (12.7) años con un intervalo entre once (11) y quince (15) años y en los hombres fue de once punto cinco (11.5) años con un intervalo entre seis (6) a diecisiete (17) años.

Lateralidad

Cadera izquierda en cuatro (4) pacientes, cincuenta y cinco punto (55.4%), del lado derecho en un (1) paciente, once punto tres (11,3%) y bilateral en tres (3) es decir en treinta y tres punto dos (33.2%). La relación izquierda derecha fue de 1.6 a 1 respectivamente.

Diagnóstico

El cincuenta y cuatro punto siete (54.7%) de las once (11) caderas presentaba como diagnóstico previo al momento de la cirugía displasia primaria, el treinta y cinco punto tres (35,3%) subluxación y el diez (10%) presentaba luxación, quince (15%) presentaba EMOC (Enfermedad motriz cerebral).

Seguimiento

El seguimiento clínico fue en promedio de veinticuatro punto (24.6) meses y radiológico de veintitrés punto seis (23.6) meses con un intervalo entre seis (6) y cuarenta y nueve (49) meses.

Resultados radiográficos

En el cien (100%) de los pacientes operados, la vía de acceso al iliaco se realizó según la técnica descrita por DEGA modificada por un doble abordaje quirúrgico.

Tiempo de consolidación

El tiempo promedio de consolidación valorado radiológicamente fue de diez punto un (10.1) semanas con límites entre siete (7) y dieciséis (16) semanas. No se presentó retardo en la consolidación o pseudoartrosis en ninguna de las osteotomías.

Preoperatoriamente, seis (6) caderas eran clasificadas radiográficamente como displasia acetabular, con una cabeza femoral concéntrica reducida; cuatro (4), como subluxadas; y una (1) como luxada completamente.

Dos (2) de las once (11) caderas no habían tenido ningún tratamiento anterior, considerando que dos habían su-

frido una reducción cerrada intentada anteriormente y una (1) había sufrido varias combinaciones de reducción abierta y osteotomía pelviana.

Sangrado

El sangrado se cuantificó con los datos escritos en las descripciones quirúrgicas comparados con los datos de los registros de anestesia y de enfermería, obteniendo un sangrado promedio intraoperatorio y en el postoperatorio inmediato de setecientos centímetros cúbicos (700cc) en las edades estudiadas con la ayuda de parámetros de corrección estadística y de investigación médica suministrada por el departamento de estadística y de investigación médica de esta entidad.

Las caderas con una cabeza femoral concéntricamente localizada con centros de rotación simétricos de cero grados (0°) , PAMD menor de cinco grados (< 5°) y un índice acetabular mayor de veintiocho grados (28°) eran clasificadas como displásicas en los pacientes a quienes no existía cierre del cartílago trirradiado (menores de trece (13) años). En quienes existía este cierre del cartílago trirradiado se observaba la forma del acetábulo, la maduración de la gota de lágrima y los aspectos asimétricos de la esclerosis en la ceja acetabular en radiografías simples y en TC3D: DA: mayor de cincuenta (>50%), P: menor de sesenta (<60%), AA: mayor de doce grados (>12°).

La reducción abierta se realizó para todas las caderas con subluxación o luxación de la cabeza femoral dada por la cuantificación del centramiento articular que ejercen los vectores de fuerza descritos por Bombelli.⁽¹⁴⁾ La osteotomía femoral fue realizada cuando había una necesidad para la reducción femoral o para la corrección del valgo femoral ex-

cesivo o de anteversión. Se consideraba que el valgo femoral era excesivo en una radiografía A-P con rotación interna de 25° grados de la cadera centrada en pubis y en una proyección verdadera de TC3D, corrigiendo de esta manera la anteversión del tercio proximal del fémur a esta edad. Si el ángulo cervico trocanterico que sí excedía mas de ciento cuarenta y cinco grados (145°) era considerada como coxa valga y aumento en la anteversión del tercio proximal del fémur eran de veinticinco grados (25°).

A los catorce (14) meses todos los pacientes demostraron actividad física ilimitada y ninguna cojera. El promedio en el TC3D del índice acetabular cambió de cuarenta y ocho grados (48°) a treinta y cuatro grados (34°). El ángulo del centroborde fue de menos de nueve grados (<9°) en el preoperatorio y de a veintiséis grados (26°) en el POP inmediato.

La línea de Shenton estaba rota en cinco (5) de las caderas y se corrigió en todas. Dos (2) pacientes sufrieron complicaciones. Una (1) niña de trece (13) años intervenida bilateralmente presenta una condrolisis con leve fragmentación de la cabeza femoral causada por la entrada del osteótomo a la cavidad articular y en un (1) paciente masculino de doce (12) años de edad intervenido por primera vez con un planeamiento de bilateralidad de sus caderas sufre una estallido de la pared posterointerna hacia el cartílago trirradiado.

Dolor: La evaluación del dolor demostró que el noventa y cinco punto dos (95.2%) en once (11) caderas que no presentaban dolor al final del seguimiento comparado con un dieciocho punto tres (18.3%) al inicio del mismo. Una de las caderas valoradas presenta dolor de tipo constante o incapacitante pre-quirúrgico en las caderas restantes el dolor era de carácter ocasional. (Tabla 12)

TABLA 12

TIPO DE DOLOR	PREQX	6M. POP	1A. POP	FINAL
Sin dolor	18.3%	94.6%	96.8%	95.2%
Marchas prolongadas	38.2%	2.6%	0.9%	3.3%
Actividades diarias	37.5%	2%	2,3%	1.5%
Constante Incapacitante	6 %	0.00%	0.00%	0.00%

Tabla 12. Resultados finales del dolor.

Actividad: Al evaluarse el resultado acerca del tipo de actividad tolerada por los pacientes al final del seguimiento se encontró que el noventa y siete punto seis (97,6%) no presenta ningún tipo de restricción en su actividad, comparado con

un veinticuatro (24%) de los pacientes que sí lo tenía previo al tratamiento quirúrgico. Sólo un (1) paciente al final del seguimiento refería limitación para sus actividades diarias reportado como una complicación. (Tabla 13)

TABLA 13

ACTIVIDAD	PREQX	6M. POP	1A. POP	FINAL
No limitación	24%	97%	97%	97.6%
Actividad > 1h sin dolor	26%	3%	2,7%	2.2%
Actividad < 1h sin dolor	38%	0%	0,3%	0,2%
Cualquier actividad o distancias cortas => dolor	12%	0%	0%	0%

Tabla 13. La evolución de la actividad.

Movilidad: Al final del seguimiento ocho (8) caderas (72,7%) tuvieron una movilidad mayor del 88%. En tres (3) caderas (27,2%) la movilidad estuvo entre el 50% y el 88%. Previa al tratamiento quirúrgico la movilidad promedio de los pacientes era del setenta y seis (76%) y al final del seguimiento del ochenta y ocho (88%). La movilidad articular no sufrió mayores cam-

bios durante el postoperatorio: los cambios más significativos se presentaron en la rotación interna la cual disminuyó ocho grados (8°) y la rotación externa que se incrementó en seis grados (6°), atribuibles a la osteotomía femoral desrotatoria. Al alcanzar el primer año postoperatorio se alcanza el valor definitivo y estable en los arcos de movimiento ver tabla 14.

TABLA 14

MOVIMIENTO (X)	PREQX	3M. POP	6M. POP	1A. POP	TOTAL
Flexión	115	118	120	120	119
Extensión	5	-2	-3	-4	-3
Abducción	32	35	35	36	35
Aducción	25	25	29	29	27
Rotación interna	28	20	20	20	20
Rotación externa	30	36	36	35	36

Tabla 14. Evaluación del grado definitivo en los arcos de movimiento.

Se analiza en la proyección lateral pura del TC3D el PEA: Este porcentaje fue medido prequirúrgicamente con un promedio valor de cuarenta y un (41%), con una corrección quirúrgica obtenida al final del seguimiento del treinta y seis (36%). La Profundidad del Acetábulo se aumentó de cuarenta (40%) a valores mayores del cincuenta (>50%). El ángulo CE de Wiberg prequirúrgico tuvo un promedio valor de 9.2°, (entre -6° y 18°) y en el postoperatorio de aumento veinticu-

atro grados (24°), (valores entre 20° y 28°), obteniendo una corrección quirúrgica de 16,8° en promedio.

- El PEL: Prequirúrgicamente fue del cincuenta y dos (52%), con un promedio corregido al final del estudio del treinta y siete (37%).
- El ACM de Sharp: El valor promedio prequirúrgico fue de 48° (intervalo entre 55° y 40°) y el índice postopera-

torio descendió a 34° (valores entre 48° y 55°), lo cual indica un promedio de corrección de 16°.

- En el PAMD se obtuvo una corrección en promedio de todos los pacientes del veintitrés (23%).
- La WBZ: Se determinó en un valor previo al tratamiento de 18° (valores entre 3° y 38°), logrando un valor de 2° después de la osteotomía (valores entre 0° y 5°). El promedio de corrección fue de 16°.
- El DA se cuantificó en valores mayores de sesenta y dos (62%), obteniéndose una corrección de valores mayores al diecisiete (17%).
- El PM de Reimers: El porcentaje de descubrimiento de la cabeza femoral previo a la cirugía era en promedio del treinta y cuatro (34%) (valores entre 53 y 28%) contra un descubrimiento del cinco (5%) de la cabeza femoral postoperatorio lo que significa que la corrección promedio fue del 29%.

Se analiza en la proyección A-P pura del TC3D la AA: prequirúrgica de cuarenta grados (40°), obteniendo una cifra final de veinticuatro grados (24°).

La asimetría del centro de Rotación de la Cadera se calculó al principio del estudio en índices mayores de dieciséis (>16 %), con un promedio de corrección al final del estudio mayor del catorce (14%). Es decir, la SCR en el cuarenta y siete (47%) de nueve (9) de las caderas se encontraban adecuadamente centradas y un treinta y nueve (39%) se encontraban subluxadas en un acetábulo elongado, un once (11%) se hallaba articulada en un falso acetábulo y un tres (3%) presentaba luxación alta inestable. Al final del seguimiento un ochenta y tres (83%) de las caderas estaban adecuadamente centradas: un ocho (8%) estaban levemente subluxadas y el ocho (8%) restante tenía mal centramiento, ver tabla 15.

TABLA 15

MOVIMIENTO (X)	PREQX	POP INMEDIATO	1 AÑO POP	FINAL
ACM (SHARP)	48	34	34	32
PEA	41	6	5	<5
PEL	52	17	15	<15
CEL	9	27	29	9
CE	<9	24	24	26
P	40	40	48	>50
PAMD	27	4.5	3,2	4
WBZ	18	2	3	2
DA	62	56	45	45
PM (%)	34	5	5	5
AA	40	25	18	<14
SCR	16	4	3	<2

Tabla 15. Valoración radiográfica y de TC3D de: *SHARP: Inclinación acetabular, *PEA: Porcentaje extrusión anterior cabeza femoral, *PEL: Porcentaje extrusión lateral cabeza femoral, *CEL: Ángulo centro borde lateral, *CE: Ángulo centro borde lateral de Wiberg, *P: La profundidad del acetábulo, *PAMD: Porcentaje acetábulo medial desocupado, *WBZ: Orientación de la superficie de apoyo acetabular (Bombelli), *DA: Déficit pared anterior. *PM: Porcentaje de migración (Reimers), *AA: Anteversión acetabular, *SCR: Simetría del centro de rotación.

Grado de Artrosis según Tonnis: El cincuenta y dos (52%) de las caderas no tenían ningún signo de artrosis preoperatoria; el cuarenta y tres (43%) estaban catalogadas como artrosis grado 1, el 5% tenían artrosis grado 2 y el 2% restante eran de grado 3, en la evaluación final la artrosis grado 0 fue observado en un 67%, grado 1 correspondió al 28%, grado 2 al 4% y grado 3 al 1%.

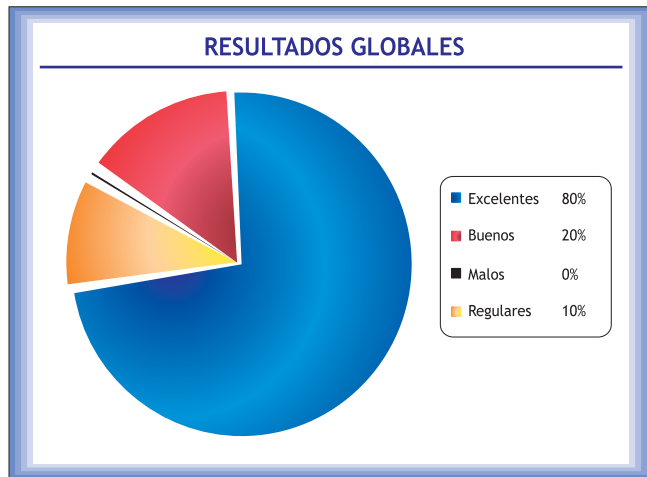
La ECF de Mose: La esfericidad de la cabeza femoral fue determinada mediante los círculos concéntricos de Mose.

El 98.9% de las cabezas femorales eran esféricas en la valoración prequirúrgica, porcentaje que se mantuvo a lo largo del seguimiento.

La CA de Coleman: El tipo de congruencia articular se determinó en que el sesenta y seis (66%) de las caderas tenían congruencia esférica, el 24% como incongruencia esférica, el 9% congruencia anesférica y 1% restante incongruencia anesférica. Los resultados postoperatorios mostraron caderas congruentes en el 97.8% de las cade-

ras y grados variables de incongruencia en el 2,2% restante.

Evaluación final: Teniendo en cuenta la escala numérica diseñada para la evaluación de la totalidad de los parámetros clínicos, radiográficos y en TC3D se obtuvieron los siguientes resultados.



Complicaciones

Una niña con luxación de la cadera derecha de once (11) años de edad, sufrió una penetración del osteótomo al acetábulo y la cabeza femoral a su examen posterior presenta limitación a los arcos de movilidad, no tiene rotación interna de la cadera derecha y hay deformidad en flexión de 5 grados y limitación a la extensión con un acortamiento 5 cms. Un paciente de 12 años tuvo fractura de la muesca ciática terminando en un procedimiento muy parecido a un Pembersal. El índice de complicaciones operatorias estuvo cercano al 16%.

En un paciente de 13 años, la rotación externa del fémur fue excesiva observando una marcha en rotación externa y la incapacidad para realizar una rotación interna de la cadera. Un año después, esta paciente recobró algún grado de la rotación interna y se produjo una corrección excelente de la anomalía en la marcha.

Todas las tres caderas con las complicaciones enunciadas tuvieron un resultado muy satisfactorio en el momento de su último control postoperatorio.

Las complicaciones observadas durante el período de seguimiento en consulta externa fueron:

- Lesión del nervio femorocutáneo en una (1) cadera (9%).
- Pérdida de la corrección obtenida en el postoperatorio inmediato en uno de los pacientes que inició apoyo total a los dos días de intervenido sin autorización médica, evidenciándose pérdida de la corrección a la sexta semana en su control clínico y radiográfico.

Discusión

El tratamiento de la displasia del desarrollo de la cadera es aún en nuestros días un motivo de controversia. Aún no hay consenso sobre cuál es el mejor método para tratar estos pacientes cuando son asintomáticos. Sabemos que el tratamiento conservador de la displasia del desarrollo de la cadera en algunos pacientes tiene malos resultados. Existe una amplia variedad de procedimientos quirúrgicos descritos para tratar adecuadamente la displasia del desarrollo de cadera o de origen neuromuscular. Sería de ayuda para el cirujano enfrentado a escoger una alternativa quirúrgica el conocer la magnitud de corrección esperada de los diferentes parámetros clínicos, radiológicos y en TC3D de determinada cirugía.

El presente trabajo revisa la experiencia en cinco (5) años con el procedimiento tipo DEGA y se ha querido cuantificar la corrección de la displasia obtenida mediante esta técnica. Los resultados globales demuestran un 80% de resultados catalogados como excelentes.

Con respecto a los hallazgos clínicos se observa que al final del seguimiento el noventa y cinco punto dos (95.2%) de los pacientes se encontraban asintomáticos, es decir, cifra tres veces mayor que antes del tratamiento dieciocho punto tres (18.3%), ver tabla 14. Hubo mejoría significativa de la actividad evidenciándose un noventa y siete punto seis (97.6%) de pacientes sin limitación o con dolor solamente relacionado con actividades inusuales o caminatas largas.

En cuanto a la movilidad no se observaron cambios importantes se mantuvo alrededor del 88%, sin embargo al hacer una diferenciación entre los pacientes con diagnóstico de displasia del desarrollo y aquellos con diagnóstico de displasia neuromuscular, la tendencia del primer grupo fue a ganar movilidad en un porcentaje inferior al 10% y a perderla en el segundo grupo en un porcentaje similar. La mayor ganancia en resultados clínicos se logró hacia el primer

año postoperatorio y la tendencia se mantuvo estable a lo largo del seguimiento.

Respecto a los resultados globales al final del estudio en donde se compararon los diferentes parámetros preestablecidos en clínica, radiografías simple y TC3D se encontró 94% de resultados entre excelentes y buenos, los que se relacionan directamente con la corrección obtenida, siendo así los resultados mejores para aquellas caderas en que se obtuvo un índice de Sharp inferior a 35°, ángulo centro borde lateral (CEL) igual o superior a 30°, superficie de apoyo acetabular (WBZ) igual o menor a 10°, índices de migración femoral proximal menores al 10% y una congruencia esférica total.

En los estudios publicados y revisados no existen parámetros radiográficos claros, ni signos clínicos que nos ayuden a enfocar y comparar este tipo de procedimiento con la literatura. Todos los pacientes con la subluxación o luxación habían tenido una cojera y limitación preoperatorias. Los resultados clínicos eran satisfactorios en nueve (9) caderas, no se observó asociación entre los resultados clínicos y la clasificación radiográfica y de TC3D preoperatoria.

El índice acetabular mejoró en diez (10) de las caderas. En pacientes en quienes el cartílago del trirradiado estaba cerrado, se evaluó la reorientación y/o modificación del acetábulo. En un paciente, el ángulo del índice acetabular disminuyó de 52° preoperatorios a 28° en el último control. El ángulo del centro-borde mejoró en diez (10) de las caderas. En las cuatro (4) caderas subluxadas con un ángulo CE preoperatorio de menos de nueve grados (-2°), el ángulo mejoró a un promedio de veintiséis (26°) en el control postoperatorio. En las seis (6) de las caderas displásicas con un promedio en el ángulo de centro-borde preoperatorio de 12°, el ángulo mejoró a un promedio de 22° en el último control postoperatorio. La línea de Shenton estaba rota en cinco pacientes antes de operarse y se corrigió en todas.

En un paciente de 17 años a los cincuenta y ocho (58) de control, la radiografía anteroposterior demostró excelente centraje de la cabeza femoral, con índice acetabular de cuarenta grados (40°) y ángulo centro-borde de treinta y dos grados (32°).

El tiempo de consolidación promedio fue de diez punto uno (10.1) semanas sin ningún caso de fracaso. Los resultados obtenidos en el postoperatorio y a través del seguimiento se mantuvieron a lo largo del estudio y sólo hubo deterioro de los mismos en una paciente que tuvo un inadecuado manejo postoperatorio.

El procedimiento de DEGA es una buena alternativa en el tratamiento de la displasia acetabular del desarrollo o neuromuscular en un buen número de pacientes teniendo en cuenta sus indicaciones y contraindicaciones así como la magnitud de corrección que puede esperarse. Es indispensable la colocación de los clavos por encima del acetábulo para evitar penetrar con el osteótomo a la articulación.

Ha habido mucha confusión en la literatura sobre el procedimiento de Dega. Mucho de esto se puede atribuir al propio Dega y a sus colaboradores. Dega, describió dos tipos diferentes de procedimientos. Sin embargo, él nunca resaltó las diferencias importantes entre ellos. Su osteotomía inicial se mencionó primero brevemente en 1964 en la publicación de los alemanes en donde dio énfasis que la cortical interna del ilíaco no sería osteotomizada, pero no fue hasta 1969, en una publicación polaca que él se refirió primero a este tipo de osteotomía inicial como una osteotomía supraacetabular semicircular más reducción abierta y osteotomía varizante desrotadora del fémur proximal.

Nuestros problemas se han reducido a la ejecución de la propia osteotomía de Dega.

El procedimiento de Dega es simplemente una acetabuloplastia, que debe acompañarse por una reducción abierta meticulosa.

La atención particular ha sido dirigida a la estabilidad del sitio de la osteotomía y al retroceso elástico que es el resultado de una muesca ciática intacta. En nuestra experiencia el procedimiento es satisfactorio para el tratamiento de la displasia acetabular del desarrollo o de origen neuromuscular en los niños.

La osteotomía de Dega ha logrado disminuir la displasia acetabular y reforzar la contención de la cabeza femoral, lo que hace de ella una alternativa para más para el manejo de la displasia de la cadera en general.

Agradecimientos

Departamentos de Ortopedia -Traumatología Infantil, Estadística e Investigación médica y de Imágenes Diagnósticas y a los doctores Héctor José Gómez Páez, Ortopedista y Traumatólogo Infantil Clínica del Niño Jorge Bejarano E.S.E. Luis Carlos Galán Sarmiento, Bogotá y William Rafael Arbeláez Arbeláez Cirujano de Cadera y Pelvis y Reemplazos articulares Hospital Militar Central.

Referencias

1. Grudziak JS; Labaziewicz L; Kruczynski J; Nowakowski A; Wierusz-Kozłowska M; and Schwartz R: Combined one-staged open reduction, femoral osteotomy, and Dega pelvic osteotomy for developmental dysplasia of the hip. *J Pediatr Orthop*, 1993;13: 680,
2. Trevor D; Johns DL; and Fixsen JA: Acetabuloplasty in the treatment of congenital dislocation of the hip. *J Bone Joint Surg Br*, 1975;57: 167-74.
3. Reichel H, and Hein W: Dega acetabuloplasty combined with intertrochanteric osteotomies. *Clin Orthop*, 1996;323: 234-42.
4. Jan S. Grudziak, MD, PhD and W. Timothy Ward, MD: Dega Osteotomy for the Treatment of Congenital Dysplasia of the Hip *J Bone Joint Surg* 2001;83:845-854.
5. McFarland. *Osteotomies about de Hip*. Mosby. 1995.
6. Tachdjian Mihran O. *Pediatric Orthopedics*. Vol 2 Philadelphia W.B. Saunders Company. 1990; 1172 – 90.
7. Janzen D. Aippersbach SE, Munk PL, et al Three-dimensional CT measurement of adult acetabular dysplasia; technique preliminary results in normal subjects and potential applications. *Skeletal Radiol* 1998; 27: 352-8.
8. Johnnton CE 2nd, Wenger DR, Roberts JM, Burke SW, Roach JW. Acetabular coverage three-dimensional anatomy and radiographic evaluation. *J. Pediatric Orthop* 1986; 6; 548-58.
9. Sánchez M. Pedro A, Arbeláez A. William R. Análisis Biomecánico de la Displasia Acetabular de Cadera: Tomografía Computarizada Tridimensional. *Revista Colombiana de Ortopedia y Traumatología*, 2003; 3; 28-43.
10. Klaue K, Wallin A. Ganz R. CT Evaluation of coverage and congruency of the hip prior to osteotomy. *Clin Orthop* 1988; 232; 15-25.
11. Konishi N. Mieno T. Determination of acetabular coverage of the femoral head with use of single anteroposterior radiograph : a new computerized technique. *J.Bone surgery (AM)* 1993; 75A: 1318-33.
12. Roach JW, Hobatho MC. Baker KS, Ashman RB. Three-dimensional computer analysis of complex acetabular insufficiency. *J. Pediatr Orthop*. 1997; 17: 158-64.
13. Hu Taek Kim, M.D., Dennis R. Wenger, M.d., The Morphology of Residual Acetabular Deficiency in Childhood Hip Dysplasia: Three-Dimensional Computed Tomographic Analysis; *Journal Pediatric Orthopaedics*; 1997; 17: 637 – 647.
14. Bombelli Renato, *Artrosis de la Cadera. Clasificación y patogenia. Función de la Osteotomía como terapéutica consiguiente*. Salvat Editores, S.A. 1985.