

Reconstrucción de metacarpianos en heridas por armas de fuego

Dr. Fabio Suárez Romero*; Dr. Sergio Bocanegra Navia**; Dr. Alvaro García Herrera***; Dr. Raymundo Iriarte Lorcano*****
Dr. Alexander Tapias Urrego*****

* Jefe del Servicio de Ortopedia y Traumatología, Hospital militar central, Docente
Hospital Militar Central, Servicio de Ortopedia. Trv. 5ª No. 49-00 piso 7.
farsr@hotmail.com

Resumen

Estudio prospectivo tipo serie de casos que describe la experiencia del Hospital Militar Central entre Diciembre de 1995 y Diciembre del 2002, en 35 pacientes, con fracturas de metacarpianos ocasionados por armas de fuego de alta velocidad, con defectos segmentarios tratados con injerto óseo tricortical y osteosíntesis estable. 100 % sexo masculino y promedio de seguimiento de 17 meses (9 - 24). Como consideraciones para este tratamiento se tiene la viabilidad funcional del dedo, presencia de infección, compromiso de tejidos blandos y condiciones generales del paciente. Manejo inicial fijación transitoria con clavos, lavados quirúrgicos y férula de protección. Los resultados mostraron integración ósea en 12.5 semanas (8 a 32), pérdida función MF del 20 % y baja tasa de complicaciones. Se recomienda este tipo de procedimiento como una buena alternativa de tratamiento en este tipo de lesiones

Palabras Clave: Defecto óseo, herida por arma de fuego, reconstrucción de metacarpiano.

Abstract

Reconstruction of metacarpal having hurt by firearms

This is a prospective study of a series of cases at the Hospital Militar Central (Central Military Hospital) between December 1995 and December 2002. The study group is comprised of 35 patients with metacarpal fractures with segmentative defects, caused by high velocity gunshots. Treatment involved tri-cortical bone grafts and stabilizing osteosynthesis. The study group was 100% male. Average follow-up was 17 months (9-24 months). Treatment is evaluated in terms of the functional viability of fingers, presence of infection, damage to soft tissues and general condition of the patient. Initial treatment involved fixation with pins, surgical washes and the use of protective splints. The results show osseous integration in 12.5 weeks (8 to 32 weeks), a loss of MF function of 20% and a low number of complications. This procedure is recommended as a good alternative in the treatment of this type of lesion.

Key Words: Bony defect, hurt by firearm, metacarpal.

Introducción

Las fracturas abiertas de metacarpianos usualmente cursan con una importante pérdida de sustancia ósea; ocasionadas por las heridas de armas de fuego de alta y baja velocidad. En nuestro medio no hay muchos trabajos que describan el manejo para este tipo de lesiones en la mano excepto por los doctores Pinilla Solano en el hospital militar central en 1987.

Llama la atención que un alto porcentaje de estas lesiones no son causadas por acción directa del enemigo sino por accidentes de trabajo inherentes a la actividad militar. Las lesiones provocadas por proyectiles de alta o baja velocidad son de extrema gravedad ya que la onda de choque produce lesiones profundas y extensas que afectan todos los tejidos y en urgencias es difícil valorar el estado de los tejidos blandos por el mismo tatuaje de la pólvora.

Se debe tener un conocimiento de la anatomía funcional de la mano con el fin de hacer un inventario de las lesiones y así de acuerdo con los protocolos de manejo estandarizados, establecer un tratamiento oportuno, eficiente y funcional para rehabilitar lo antes posible la extremidad comprometida.

El manejo de este tipo de lesiones se fundamenta en el control de la infección basado en el desbridamiento secuencial, estabilización transitoria, cubrimiento cutáneo, rehabilitación temprana. Debe haber un manejo interdisciplinario con otras especialidades.

El objetivo en el tratamiento de las heridas por arma de fuego asociadas a pérdida ósea segmentaria busca proteger las estructuras profundas con cobertura cutánea para proporcionar movilidad precoz y rehabilitación precoz y baja tasa de complicaciones.

En cuanto a los factores pronósticos, es importante tener en cuenta la severidad del trauma, mecanismo de la lesión, tiempo de evolución, grado de contaminación, compromiso vasculonervioso tendinoso, pérdida ósea segmentaria, mala cobertura cutánea, compromiso articular, (metacarpo falángicas), musculatura intrínseca.

La experiencia de varios autores como Brown ^(1,2), Michon ⁽³⁾, Burtkhalter ⁽⁴⁾ ha llevado a adoptar el principio de cirugía por etapas, este protocolo fue revisado por los doctores Díaz y Pinilla ⁽⁵⁾

La primera etapa hace referencia a la atención primaria del paciente evaluando el estado general, se hace un inventario de las lesiones dando prioridad a la viabilidad de neurovascular de las estructuras comprometidas. Se debe cubrir e inmovilizar la mano en posición de protección para minimizar la contaminación y como medida antiedema; se inicia manejo antibiótico convencional, profilaxis antitetánica, se toman muestras para gram, cultivo y antibiograma, se realiza un lavado quirúrgico y desbridamiento de las heridas preservando las estructuras nobles y estabilizando el esqueleto inicialmente con alambres de kirschner; ya sea como espaciadores para preservar la longitud de los rayos comprometidos o para reducir las articulaciones comprometidas.

Si al realizar la evaluación inicial el compromiso es tan grave que no permite la reconstrucción se debe considerar la amputación temprana. Se aconseja inmovilizar con una férula de Burkhalter.

La segunda etapa es la etapa de reparación. Los antibióticos se retiran si el cultivo es negativo o de lo contrario se continúa de acuerdo al antibiograma. En esta etapa se realiza fijación estable, tenorrafias, coberturas cutáneas. Se colocan injertos óseos donde sean necesarios y se realiza una osteosíntesis estable.

La tercera etapa es la etapa de reconstrucción como remodelaciones, capsulotomías, tenolisis, neurolisis.

Existen complicaciones inherentes al trauma como: rigidez no funcional, contracturas en flexión, Malalineamiento óseo, pérdida de la movilidad, pérdida de la sensibilidad, desórdenes tróficos. Estas rigideces se han visto directamente relacionadas con la gravedad de la fractura inicial, el com-

promiso extenso de tejidos blandos, la excesiva movilización (más de 4 semanas), la inmovilización en posiciones inapropiadas y un mal programa de rehabilitación.

El síndrome regional complejo es una patología que puede presentarse, sin estar directamente relacionado con la gravedad del trauma.

Las miniplacas de bajo perfil ofrecieron mejores resultados. Llama la atención el hecho de que aunque todas las fracturas abiertas tienen un alto riesgo de infección inherente a esta condición, en el sitio de una fractura abierta en la mano es poco frecuente la infección, probablemente por la excelente suplencia sanguínea. ^(6,7,8) Swanson y colaboradores recomiendan cierre diferido de la herida en fracturas asociadas a contaminación masiva ⁽⁹⁾.

Las heridas graves en la mano como las producidas por proyectiles de alta velocidad, llevan además a pérdidas óseas segmentarias grandes a nivel de los metacarpianos; estos defectos llevan a una inestabilidad, acortamiento de 1 o mas rayos con la siguiente pérdida del equilibrio muscular, por esto la pérdida del hueso de un metacarpiano en un dedo que de otra manera tiene estructuras que permiten salvarlo, puede ser tratado por un injerto óseo autólogo ⁽¹⁰⁾. En caso de fracturas recientes hoy en día se preconiza la menor inmovilización para prevenir la enfermedad fracturaria, esto se aplica aún más en cirugías reconstructivas de metacarpianos con defectos óseos segmentarios donde se utilizan injertos óseos tricorticales. Para los defectos óseos segmentarios en fracturas abiertas de metacarpianos prácticamente cualquier forma y tamaño del injerto está a disposición en la cresta ilíaca.

El grupo A.O. desarrolló los principios de Lambotte y Dannis que han revolucionado la osteosíntesis ^(11, 12, 13,14).

Para la osteosíntesis de los metacarpianos la recomendación habitual es utilizar placas de bajo perfil de 2.0 o 2.4 en titanio. La férula postoperatoria utilizada para el reposo y puede ser retirada para terapia física y parcial o totalmente aproximadamente a las 2 semanas.

Desde la sexta semana se pueden observar signos radiológicos de integración de los injertos y el proceso estará completo a los seis meses. ⁽¹⁵⁾

El retiro del material de osteosíntesis se puede realizar después de evidenciar radiológicamente la integración del injerto y no debe hacerse antes de 8-12 meses.

Materiales y métodos

Estudio clínico observacional, descriptivo, prospectivo tipo serie de casos, que muestra la experiencia en la reconstrucción de metacarpianos en heridas por arma de fuego.

Se incluyeron 42 pacientes entre diciembre de 1995 y diciembre 2002 del Servicio de Ortopedia y Traumatología del Hospital Militar Central. Todos los pacientes fueron manejados fijación provisional con clavos de kirschner, lavados quirúrgicos, ferulaje de protección; posteriormente con reconstrucción de metacarpianos utilizando autoinjerto tricortical de cresta ilíaca más osteosíntesis estable con placas de 2.0 mm y 2.4 mm según el tamaño del metacarpiano, además de cubrimiento cutáneo con colgajos e injertos. Todos los pacientes de sexo masculino, edad promedio de 24 años, ocupación militares.

Se revisan 42 pacientes con fracturas abiertas en metacarpianos por heridas por armas de fuego, con defecto óseo segmentario más colocación de autoinjerto, con osteosíntesis con placas de 2.0 mm y 2.4 mm, con seguimiento mayor a 24 meses.

Se diseñó una tabla de recolección de datos en la que se consignaron los aspectos básicos relativos a la historia clínica y cada una de las variables del estudio. Para las variables numéricas se determinaron las siguientes medidas: promedio, desviación estándar, valor mínimo y valor máximo. Para las variables cualitativas se determinó su frecuencia y porcentaje. Los datos estadísticos se ingresaron y procesaron utilizando el programa Epi Info 6.0

Resultados

Entre 1995 y Diciembre del 2002 se realizó reconstrucción de metacarpianos con autoinjerto tricortical en total de 42 pacientes con promedio de seguimiento de 17 meses (9 a 24 meses); todos del sexo masculino y ocupación militares; el promedio de edad fue de 24 años (18- 54). Todos por heridas por arma de fuego

de alta y baja velocidad. 63% fueron fracturas abiertas grado III A y 42% grado III B, los metacarpianos más comprometidos fueron el 2° (34%) y el 3° (27%). Dentro de las cirugías reconstructivas que fueron necesarias se encontraron tenolisis, transferencias, neurolisis y capsulotomías.

El segmento comprometido del metacarpiano fue la base (23%), diáfisis (54%), cuello (17%), cabeza (6%)

De las 42 fracturas abiertas. El cultivo fue positivo en 15 pacientes (35.7%). Se aisló en primer lugar *Staphylococcus Aureus* seguido de *E. Coli* y *S. Epidermis*. El promedio de los lavados fue de 3.2; rango mínimo de 1 lavado y máximo 5 lavados. Se colocaron 59 placas distribuidas así: 32 placas de 2.0 mm y 10 placas de 2.7 mm.

En cuanto al manejo en 9 casos (21.42%) se realizó fijación provisional con omegas, 33 casos (78.57%) se estabilizaron con metacarpianos adyacentes, en todos los casos (100%) se utilizaron autoinjertos de cresta ilíaca, 8 casos ameritaron transferencias tendinosas (19%), en 23 casos se realizó cubrimiento con colgajos (54.76%), en 27 casos cubrimiento con injertos de piel parcial. (64.28%), 6 casos requirió neurolisis (14.28%), 5 casos requirieron neurorrafia (11.9%).

El tiempo de consolidación general promedio fue 8.5 semanas con un rango mínimo de 6, rango máximo de 11 semanas, la incapacidad promedio total fue de 8 meses con una rango mínimo de 2 meses y un máximo de 17 meses. En cuanto a las secuelas 6 casos (14.28%) presentaron limitación de la movilidad.

Complicaciones

Entre estas encontramos rigideces articulares secundarias a adherencias tendinosas por inmovilizaciones en posiciones antifuncionales y con un inadecuado programa de rehabilitación. El dolor crónico y la artrosis posttraumática son complicaciones raras a largo plazo; la no unión se presenta en el sitio de uniones inestables de la fractura que son inadecuadamente reducidas y mal estabilizadas o no tratadas con injertos óseos en casos de defectos óseos. (4, 16, 17, 18)

Caso Clínico

1. Lavado quirúrgico, desbridamiento y estabilización transitoria con agujas de kirschner (*figura 1*).

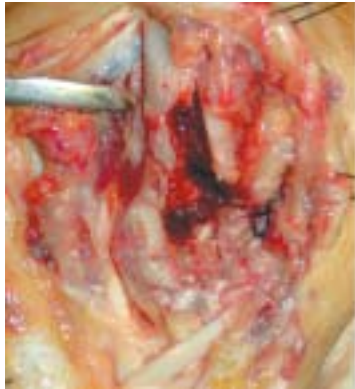

Figura 1a. Lavado quirúrgico, desbridamiento

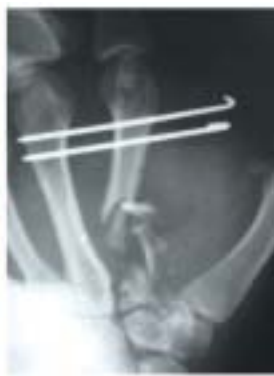

Figura 1b. Estabilización transitoria con agujas de kirschner

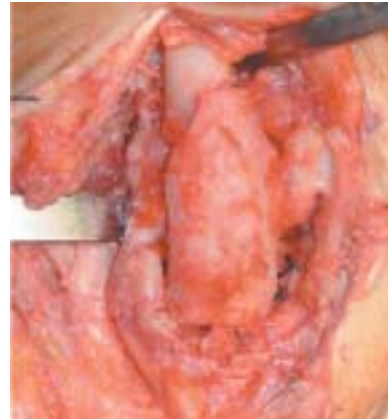

Figura 5. Colocación del injerto.

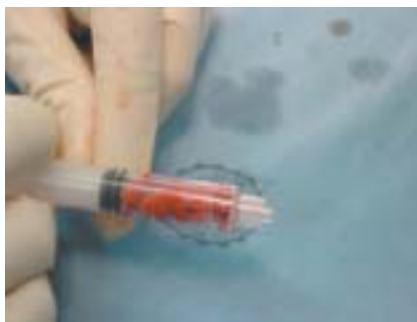

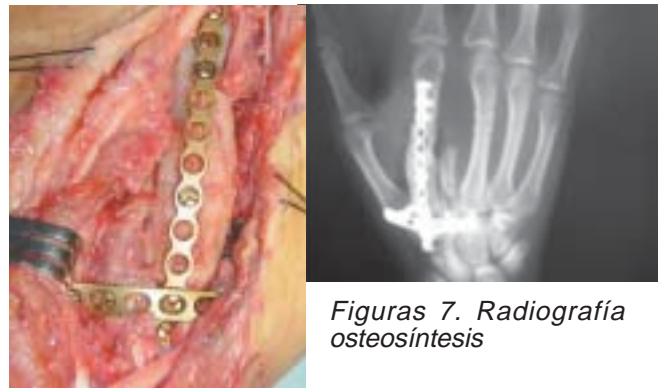
Figura 2. Preparación injerto

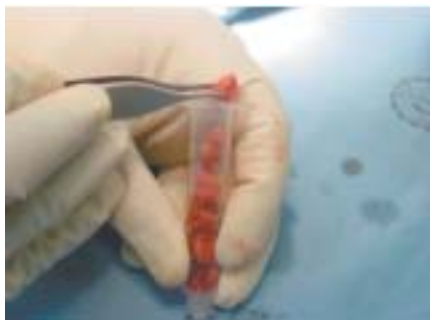

Figura 3. Injerto esponjosa



Figura 4. Preparación de extremos de Injerto



Figuras 6. Osteosíntesis estable con placa de bajo perfil.

Figuras 7. Radiografía osteosíntesis

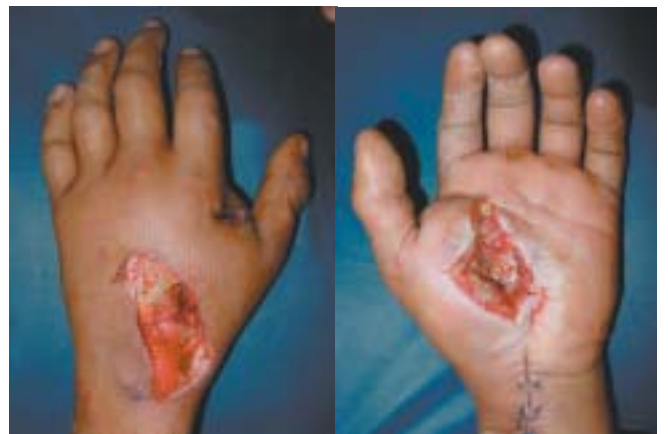

Figura 8. Cubrimiento cutáneo vista dorsal

Figura 9. Cubrimiento cutáneo vista palmar

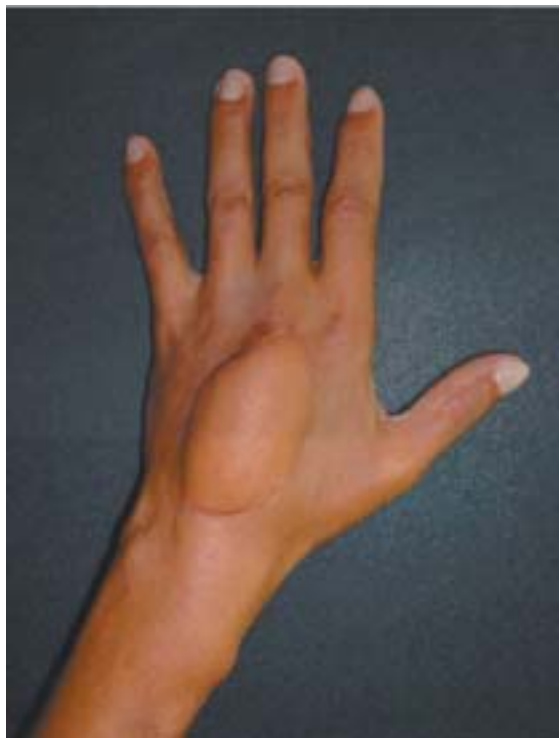

Figura 10. Postoperatorio y cubrimiento cutáneo con colgajo

Discusión

El tratamiento de las heridas por arma de fuego asociadas a pérdida ósea segmentaria busca restaurar: Estabilidad funcional, preservación meticulosa de los tejidos blandos, movilidad precoz.

Se requiere un manejo interdisciplinario por ortopedia, cirugía plástica, rehabilitación y clínica del dolor.

La rigidez es la secuela más frecuente que requiere cirugías complementarias como son tenolisis, tenorrafias, capsulotomías o transferencias tendinosas.

No se presentó infección post-operatoria, ya que uno de los criterios para realizar osteosíntesis es ausencia de signos clínicos de infección y cultivos negativos.

Comparado con la literatura se ha demostrado que la reconstrucción de metacarpianos con autoinjerto y osteosíntesis estable es una buena alternativa de tratamiento para este tipo de trauma.

Recomendaciones

Establecer tempranamente viabilidad funcional, cirugía por etapas, fijación interna estable con material de osteosíntesis adecuado, el uso de injertos óseos en fracturas de metacarpianos con defecto segmentario restablece la longitud y la biomecánica de los tendones extensores; cubrimiento cutáneo con aporte vascular adecuado, rehabilitación temprana, Cirugías reconstructivas tardías.

Bibliografía

1. Brown P,W Open Wounds of The Hand. Tubiana, R Ed. The Hand pp1976-184, vol II Saunder 1985.
2. Brown P,W Open Injuries Green DP Operative Hand Surgery
3. Michon, J. Complex Hand Injuries: Surgical Planning Tubiana RE. The Hand pp 196-213 Vol II Saunders 1985.
4. Burkhalter WE Butler, B Mets,, W Experiences with delayed primary closure of war wounds of the hand in Vietnam J Bone Joint Surg 50A 945 1968.
5. Díaz R Pinilla E Heridas por arma de fuego en mano. Presentado en el XXXII Congreso de la Sccot Bogotá 1987.
6. Operative Treatment of Common Displaced and Instable Fractures of The Hand.
7. Ciro Cirrincione, MD, Chicago, III, and Peter J, Stern, MD, Cincinnati, Ohio, (J HAND SURG 1991; 16A: 824-7).
8. McLain RE, Steyers C, Stoddard M. Infections in open fractures of the hand. J Hand Surgery (am). 1991; 16:108-12
9. Swanson TV, Szabo RM, Anderson DD. Open Hand Fractures: Prognosis and Classification, J Hand Surgery (Am) 1991;16:101-7.
10. Duncan RW Freeland AE Jabaley ME, Meydrech EF. Open hand fractures: an analysis of the recovery of active motion and complications J Hand Surg 1996; 21; 295-8
11. Campbell DA, Kay SP. The hand Injury Severity. Scoring System J Hand Surg 1996; 21; 295-8.
12. Gonzalez MH McKay RF. Low – Velocity gunshot wounds of the metacarpal treatment by early stable fixation and bone grafting, J Hand Surg (Am) 1993, 18 267-70.
13. Muller ME Allgowe M Schnerider, R Willenger, H Manuela de osteosíntesis técnica AO springer Velag Editorial científico médica 1980
14. IEM U Pfeiffer KM Small fragment set manual springer verlag 1981-1987
15. Freeland A. Jabaley M Hughes J Stable Fixation of the Hand and wrist Springer, Verlag 1986.
16. Pinilla E Injertos óseos en defectos postraumáticos de los metacarpianos. Revista Colombiana de Ortopedia y traumatología, Vol. II N°1 Febrero 1989. Bogotá, Colombia.
17. Júpiter JB Koniuch MP, Smith RJ. The manager of delayed union and nonunion of the metacarpis and phalanges J Hands Surg (Am). 1985; 10:457-66
18. Lester B. Mallik A. Impending malunions of the hand. Treatment of subacute malalign fractures. Clin Orthop 1996, 327: 55-62.